



HOSPITAL VETERINÁRIO DA ANCLIVEPA-SP

DATA: 08/11/2022

PACIENTE: LILA / KELLY (470500)

RELATÓRIO ULTRASONOGRÁFICO

Bexiga: distensão adequada, conteúdo anecoico sem debris. paredes normoespessas regulares, estratificação mantida. Uretra caudal preservada.

Rins e Ureteres: em topografia habitual, RE 5,82cm / RD 6,10cm. Ambos com parênquima grosseiro hiperecótico, perda da distinção e proporção cortico medular mantida, sistema pielocalicial preservado, ausência de mineralizações nos recessos renais. Ureter preservado.

Baço: em topografia habitual dimensões mantidas (1,80cm), parênquima homogêneo normoecótico com contornos definidos e bordos arredondados, vasos preservados.

Fígado: em topografia habitual, lobos hepáticos com volume mantido, parênquima homogêneo normoecótico, bordos afilados, regulares. Diafragma mantido. Grandes vasos preservados.

Vesícula biliar: distendida por conteúdo anecoico. Paredes normoespessas regulares. Ducto biliar não caracterizado.

Sistema gastrointestinal:

Estômago: em topografia habitual, distendido por conteúdo gasoso/ mucoide, paredes normoespessas, estratificação e motilidade mantida. Píloro não caracterizado.

Pâncreas: não caracterizado.

Alças Intestinais: segmentos intestinais preservados

Observações:

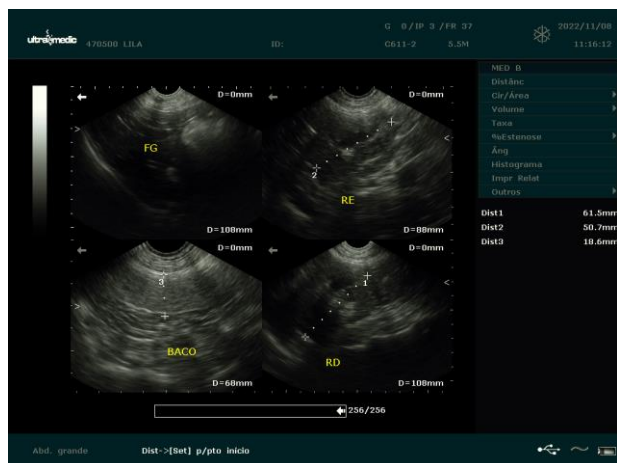
Ausência de líquido livre.

Linfonodo não caracterizado.


Dra. PAULA NOGUEIRA CUNHA
MV CLÍNICA GERAL - APERFEIÇOAMENTO ULTRA-SONOGRAFIA
CRMV 13618-SP
CPF 122.038.818-10

IMPRESSÃO SONOGRÁFICA:

Nefropatia bilateral – senilidade / DRC a investigar



Dra. PAULA NOGUEIRA CUNHA
MV CLÍNICA GERAL - APERFEIÇOAMENTO ULTRA-SONOGRAFIA
CRMV 13618-SP
CPF 122.038.818-10