

No. do Exame: 001/068923  
Nome .....: MEL  
Raça.....: SRD CANINO  
Sexo.....: FEMEA  
Proprietário.: LARA BELUCO  
Médico Vet.: ERIKA PEIXOTO  
Clínica Vet.: BEIJA FLOR PET SHOP (21)

Data Entrada...: 13/08/2022  
Espécie...: CANINA  
Idade: 8 Ano(s) 4 Mes(es) 26 Dia(s)  
Tel.: 22314303 Fax: 0  
CRMV...: 38361

## HEMOGRAMA

No. do Exame 0

### SÉRIE VERMELHA

	VALORES OBTIDOS	VALORES DE REFERÊNCIA	UNIDADES
ERITRÓCITOS	5,80	5,70 - 7,40	milhões/mm3
HEMOGLOBINA	13,10	14,00 - 18,00	g%
HEMATÓCRITO	38,00	38,00 - 47,00	%
V.C.M.	65,51	63,00 - 77,00	u3
H.C.M.	22,58	21,00 - 26,00	uu3
C.H.C.M.	34,47	31,00 - 35,00	%
PROTEÍNA TOTAL PLASMÁTICA:	8,8	6,00 - 8,00	g/%
ERITROBLASTO:	0	(Observado durante a contagem diferencial)	
PLAQUETAS:	255 mil/mm3	200 a 500 mil/mm3	
OBSERVAÇÃO:	MORFOLOGIA CELULAR NORMAL. PRESENÇA DE AGREGADOS PLAQUETÁRIOS.		

### SÉRIE BRANCA

	VALORES OBTIDOS	VALORES DE REFERÊNCIA
LEUCÓCITOS	6.600 /mm3	6 a 16 mil/mm3
LEUCÓCITOS CORRIGIDOS	6.600 /mm3	6 a 16 mil/mm3
CONTAGEM DIFERENCIAL	%	mm3
METAMIELÓCITO	0,0 0	0 % 0 /mm3
BASTONETE	0,0 0	0 - 1 % 0 - 200 /mm3
SEGMENTADO	59,0 3.894	55 - 80 % 3300 - 12800 /mm3
EOSINÓFILO	15,0 990	1 - 9 % 100 - 1450 /mm3
LINFÓCITO	17,0 1.122	13 - 40 % 780 - 6400 /mm3
BASÓFILO	0,0 0	0 - 1 % RAROS
MONÓCITO	9,0 594	1 - 6 % 100 - 960 /mm3

PESQUISA DE HEMATOZOÁRIO : NEGATIVO PARA ESSA AMOSTRA  
OBSERVAÇÃO: MORFOLOGIA CELULAR NORMAL.

Geórgia Leal

Georgia Borges Eccard Leal  
CRMV-SP 48697

No. do Exame: 001/068923  
Nome .....: MEL  
Raça.....: SRD CANINO  
Sexo.....: FEMEA  
Proprietário.: LARA BELUCO  
Médico Vet.: ERIKA PEIXOTO  
Clínica Vet.: BEIJA FLOR PET SHOP (21)

Data Entrada...: 13/08/2022  
Espécie...: CANINA  
Idade: 8 Ano(s) 4 Mes(es) 26 Dia(s)  
Tel.: 22314303 Fax: 0  
CRMV...: 38361

## COLESTEROL TOTAL E FRAÇÕES

EQUIPAMENTO UTILIZADO: BA 200 BioSystems

MATERIAL UTILIZADO : SORO SANGUÍNEO  
MÉTODO : COLORIMÉTRICO

TOTAL.....: 423,00 mg/dl

Valores de referência  
De 116 a 300 mg/dl Canino  
De 85 a 230 mg/dl Felino

HDL.....: 126,90 mg/dl

De 60 a 140 mg/dl Canino  
De 40 a 86 mg/dl Felino

LDL.....: 201,70 mg/dl

De 34 a 115 mg/dl Canino  
De 8,0 a 30 mg/dl Felino

VLDL.....: 94,40 mg/dl

Canino e Felino até 25,0 mg/dL

OBS: Lipemia 1(+)

## URÉIA

EQUIPAMENTO UTILIZADO: BA 200 BioSystems

RESULTADO.....: 27,58 mg/dl

Valores de referência  
De 10 a 60 mg/dl Canino  
De 10 a 56 mg/dl Felino  
De 21 a 51 mg/dl Equina  
De 15 a 50 mg/dl Coelho

MATERIAL UTILIZADO : SORO OU PLASMA  
MÉTODO : COLORIMÉTRICO

OBSERVAÇÃO: Lipemia 1(+)



Isabelle Simões  
CRMV-SP 56135

No. do Exame: 001/068923  
Nome .....: MEL  
Raça.....: SRD CANINO  
Sexo.....: FEMEA  
Proprietário.: LARA BELUCO  
Médico Vet.: ERIKA PEIXOTO  
Clínica Vet.: BEIJA FLOR PET SHOP (21)

Data Entrada...: 13/08/2022  
Espécie...: CANINA  
Idade: 8 Ano(s) 4 Mes(es) 26 Dia(s)  
Tel.: 22314303 Fax: 0  
CRMV...: 38361

## CREATININA

EQUIPAMENTO UTILIZADO: BA 200 BioSystems

RESULTADO.....: 1,61 mg/dl

MÉTODO : COLORIMÉTRICO

MATERIAL UTILIZADO : SORO OU PLASMA

Valores de referência

De 0,5 a 1,6 mg/dl Canina

De 0,6 a 1,8 mg/dl Felina

De 1,2 a 1,9 mg/dl Equina

De 0,5 a 2,9 mg/dl Coelho

OBS: Lipemia 1(+)



Isabelle Simões  
CRMV-SP 56135

No. do Exame: 001068923  
Nome.....: MEL  
Raça.....: SRD CANINO  
Sexo.....: FÊMEA  
Proprietário: LARA BELUCO  
Medico Vet.: ERIKA PEIXOTO  
Clinica Vet.: BEIJA FLOR PET SHOP (21)

Data Entrada: 13/08/2022  
Espécie...: CANINA  
Idade: 8 Ano(s)  
Tel.: 22314303  
CRMV: 38361

Região: Tórax e membro pélvico direito (Articulação femorotibiopatelar)

Incidência: Mediolateral (neutra e sob stress), laterolateral direita, craniocaudal e ventrodorsal

Achados radiográficos:

Articulação femorotibiopatelar, direita

Relação entre a eminência intercondilar tibial e os côndilos femorais preservada - sem sinais de lesão ligamentar até o presente momento;

Área de maior opacidade na interlinha articular, femorotibial, entre o côndilo femoral lateral e o côndilo lateral tibial - os aspectos radiográficos podem estar relacionados com calcificação meniscal, não podendo descartar a possibilidade de obliteração do sesamoíde do músculo poplíteo;

Patela em sua topografia habitual;

Espaço intra-articular, femorotibiopatelar, sem alterações radiográficas;

Relação articular, coxofemoral direita, preservada;

Trabeculado e corticais ósseas preservadas.

Não há evidências de lesão ligamentar e osteoartrose nas articulações avaliada. Achados radiográficos podem estar relacionados com lesão meniscal, ultrassom articular e artroscopia podem complementar o diagnóstico.

Tórax

Campos pulmonares, de padrão intersticial e bronquial, difuso - compatível com a faixa etária e conformação corporal do paciente;

Silhueta cardíaca nos parâmetros de normalidade radiográfica;

Trajetos e calibre traqueal preservados;

Espaço mediastinal, sem sinais de alargamento;

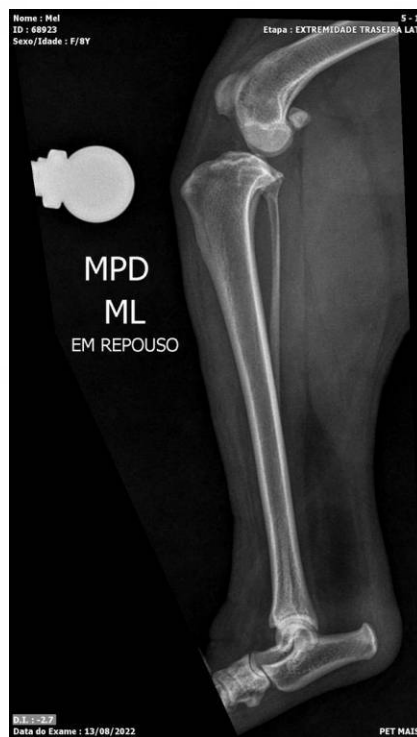Sem alterações radiográficas em topografia de espaço pleural e linfonodos;

Pilares diafragmáticos íntegros.

No. do Exame: 001068923  
Nome.....: MEL  
Raça.....: SRD CANINO  
Sexo.....: FÊMEA  
Proprietário: LARA BELUCO  
Medico Vet.: ERIKA PEIXOTO  
Clinica Vet.: BEIJA FLOR PET SHOP (21)

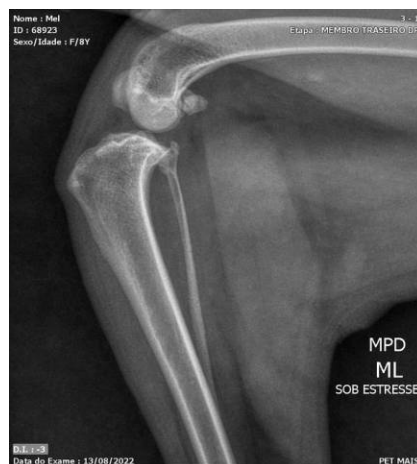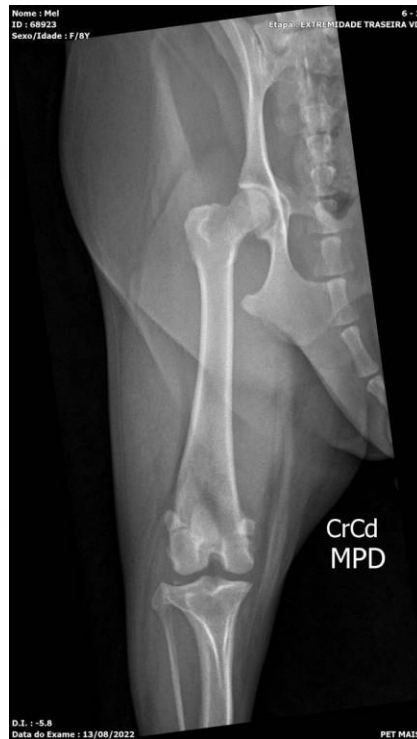Data Entrada: 13/08/2022  
Espécie...: CANINA  
Idade: 8 Ano(s)  
Tel.: 22314303  
CRMV: 38361

### Imagens:



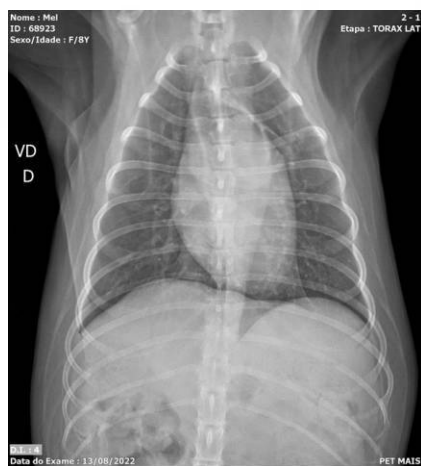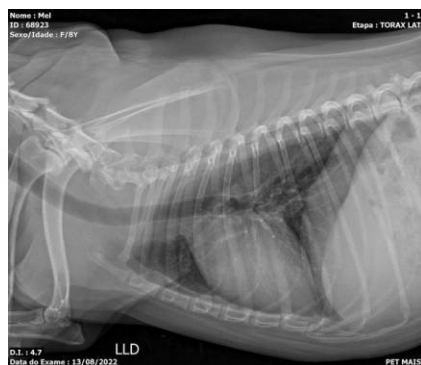No. do Exame: 001068923  
Nome.....: MEL  
Raça.....: SRD CANINO  
Sexo.....: FÊMEA  
Proprietário: LARA BELUCO  
Medico Vet.: ERIKA PEIXOTO  
Clinica Vet.: BEIJA FLOR PET SHOP (21)

Data Entrada: 13/08/2022  
Espécie.: CANINA  
Idade: 8 Ano(s)  
Tel.: 22314303  
CRMV: 38361



No. do Exame: 001068923  
Nome.....: MEL  
Raça.....: SRD CANINO  
Sexo.....: FÊMEA  
Proprietário: LARA BELUCO  
Medico Vet.: ERIKA PEIXOTO  
Clinica Vet.: BEIJA FLOR PET SHOP (21)

Data Entrada: 13/08/2022  
Espécie.: CANINA  
Idade: 8 Ano(s)  
Tel.: 22314303  
CRMV: 38361




Para visualizar as imagens em DICOM, pode acessar <https://resultados.drnuvem.com.br> e digitar o código de acesso.

ID de Acesso: 0A2117670F



No. do Exame: 001068923  
Nome.....: MEL  
Raça.....: SRD CANINO  
Sexo.....: FÊMEA  
Proprietário: LARA BELUCO  
Medico Vet.: ERIKA PEIXOTO  
Clinica Vet.: BEIJA FLOR PET SHOP (21)

Data Entrada: 13/08/2022  
Espécie...: CANINA  
Idade: 8 Ano(s)  
Tel.: 22314303  
CRMV: 38361

  
Fernanda Rebeca de Almeida  
CRMV/SP 51.031



No. do Exame: 001068923  
Nome.....: MEL  
Raça.....: SRD CANINO  
Sexo.....: FÊMEA  
Proprietário: LARA BELUCO  
Medico Vet.: ERIKA PEIXOTO  
Clinica Vet.: BEIJA FLOR PET SHOP (21)

Data Entrada: 13/08/2022  
Espécie...: CANINA  
Idade: 8 Ano(s)  
Tel.: 22314303  
CRMV: 38361

## LAUDO ECOCARDIOGRÁFICO

**Ritmo:** irregular  
**Frequência Cardíaca:** 94 bpm

### ANÁLISE QUANTITAVA: MODO M e B

**Aorta:** 1,91 cm  
**Átrio esquerdo:** 2,31 cm  
**Relação átrio esquerdo/aorta:** 1,21 cm / normal      referência: <1,60cm  
**Ventrículo esquerdo:**  
    **Septo interventricular:**  
        **Movimento:** normocinético  
        **Espessura:** 0,85 cm / normal  
    **Parede livre do ventrículo esquerdo:**  
        **Movimento:** normocinético  
        **Espessura:** 0,85 cm / normal  
    **Cavidade:**  
        **Diâmetro diastólico do ventrículo esquerdo:** 3,67 cm/normal  
        **Diâmetro sistólico do ventrículo esquerdo:** 2,48 cm/ normal  
        **Fração encurtamento:** 32% / normal      Referência: 28 - 50%  
        **Fração ejeção:** 62%/ normal      Referência: 55 - 80%  
    **VE normalizado:**  
        **Pericárdio:** Normal em aspecto. Ausência de efusão pericárdica  
        **Ventrículo direito:** normal  
        **Átrio direito:** normal

### ANÁLISE QUANTITAVA: MODO M

**Valva mitral:** (átrio ventricular esquerda): aumento da espessura dos folhetos valvares  
**Valva tricúspide** (átrio ventricular direita): aspecto normal dos folhetos valvares.  
**Valva aórtica** (semilunar esquerda): movimentação e aspectos normais de suas cúspides.  
**Valva pulmonar** (semilunar direita): movimentação e aspectos normais de suas cúspides.

No. do Exame: 001068923  
Nome.....: MEL  
Raça.....: SRD CANINO  
Sexo.....: FÊMEA  
Proprietário: LARA BELUCO  
Medico Vet.: ERIKA PEIXOTO  
Clinica Vet.: BEIJA FLOR PET SHOP (21)

Data Entrada: 13/08/2022  
Espécie...: CANINA  
Idade: 8 Ano(s)  
Tel.: 22314303  
CRMV: 38361

### AValiação Função Diastólica

#### Fluxo mitral:

<b>Velocidade da onda E:</b>	0,56 m/s	Referência: 0,53 - 1,08 m/s
<b>Velocidade da onda A:</b>	0,73 m/s	Referência: 0,38 - 0,52 m/s
<b>Relação E/A:</b>	0,77 m/s	Referência: 1,0 - 2,0
<b>Tempo de desaceleração:</b>	da onda E: 150 m/s	
<b>TRIV:</b>	58 m/s	Referência: 41 - 73 ms
<b>Padrão diastólico:</b>	alteração de relaxamento ventricular, senilidade. (onda E<A)	

### ANÁLISE QUALITATIVA: ESTUDO DOPPLER

**Fluxo aórtico:** velocidade máxima: 1,03 m/s / gradiente pressão: 4,2 mmHg – o estudo doppler e o mapeamento de fluxo em cores são normais.

**Fluxo pulmonar:** velocidade máxima: 0,88 m/s / gradiente de pressão: 3,1 mmHg – o estudo doppler e o mapeamento de fluxo em cores normais

O doppler mostrou fluxo sistólico turbulento no interior do átrio esquerdo decorrente de disfunção (insuficiência) valvar mitral de grau moderado.

O doppler mostrou fluxo sistólico turbulento no interior do átrio direito decorrente de disfunção (insuficiência) valvar tricúspide de grau discreto.

O gradiente de pressão entre ventrículo direito e átrio direito foi de 15,7 mmHg ( normal até 35 mmHg ) .

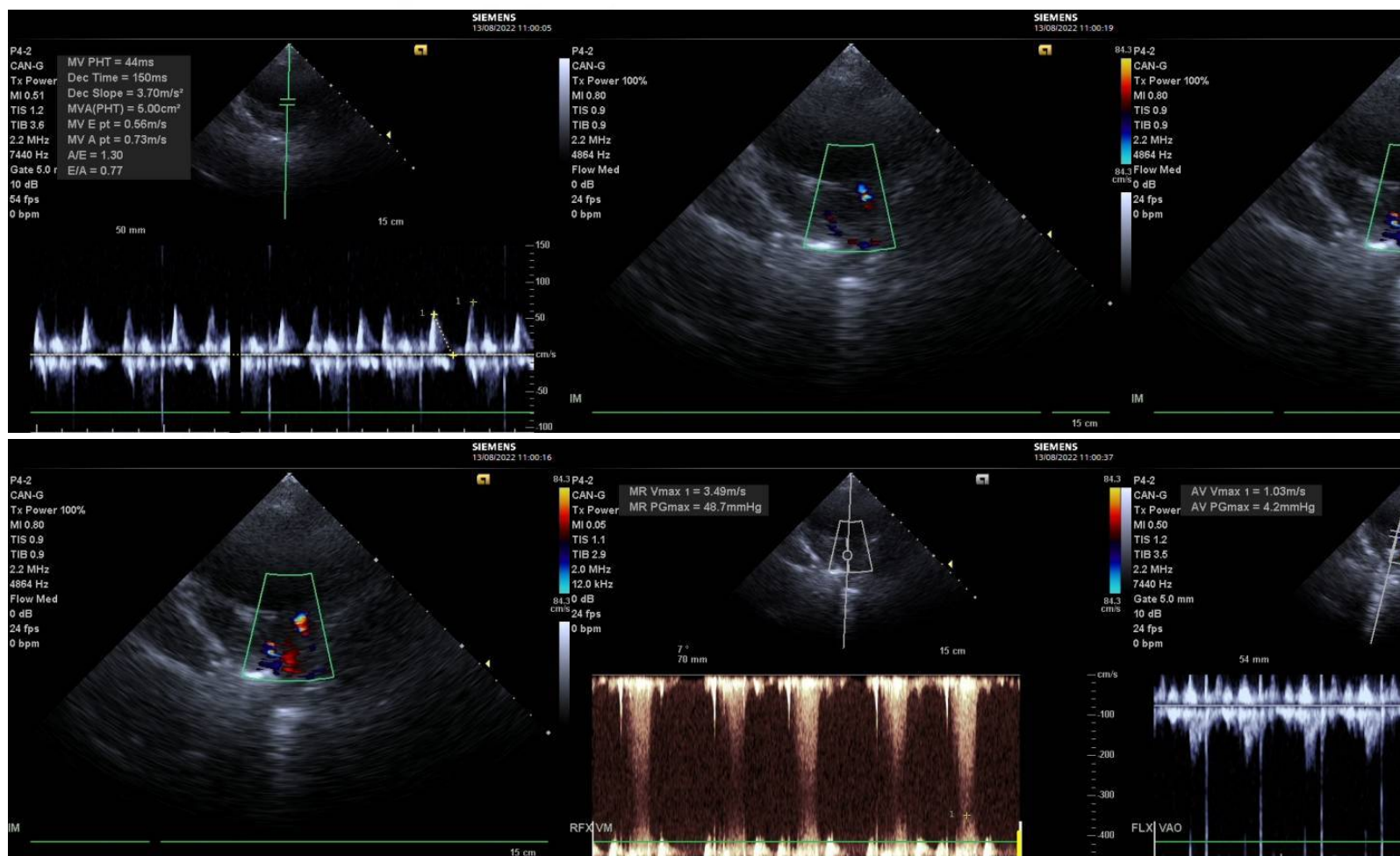
### COMENTÁRIOS

No. do Exame: 001068923  
Nome.....: MEL  
Raça.....: SRD CANINO  
Sexo.....: FÊMEA  
Proprietário: LARA BELUCO  
Medico Vet.: ERIKA PEIXOTO  
Clinica Vet.: BEIJA FLOR PET SHOP (21)

Data Entrada: 13/08/2022  
Espécie.: CANINA  
Idade: 8 Ano(s)  
Tel.: 22314303  
CRMV: 38361

## CONCLUSÃO

Insuficiência valvar mitral de grau moderado sem repercussão hemodinâmica.  
Insuficiência valvar tricúspide de grau discreto sem repercussão hemodinâmica.  
Espessamento valvar mitral.  
Disfunção diastólica.





No. do Exame: 001068923  
Nome.....: MEL  
Raça.....: SRD CANINO  
Sexo.....: FÊMEA  
Proprietário: LARA BELUCO  
Medico Vet.: ERIKA PEIXOTO  
Clinica Vet.: BEIJA FLOR PET SHOP (21)

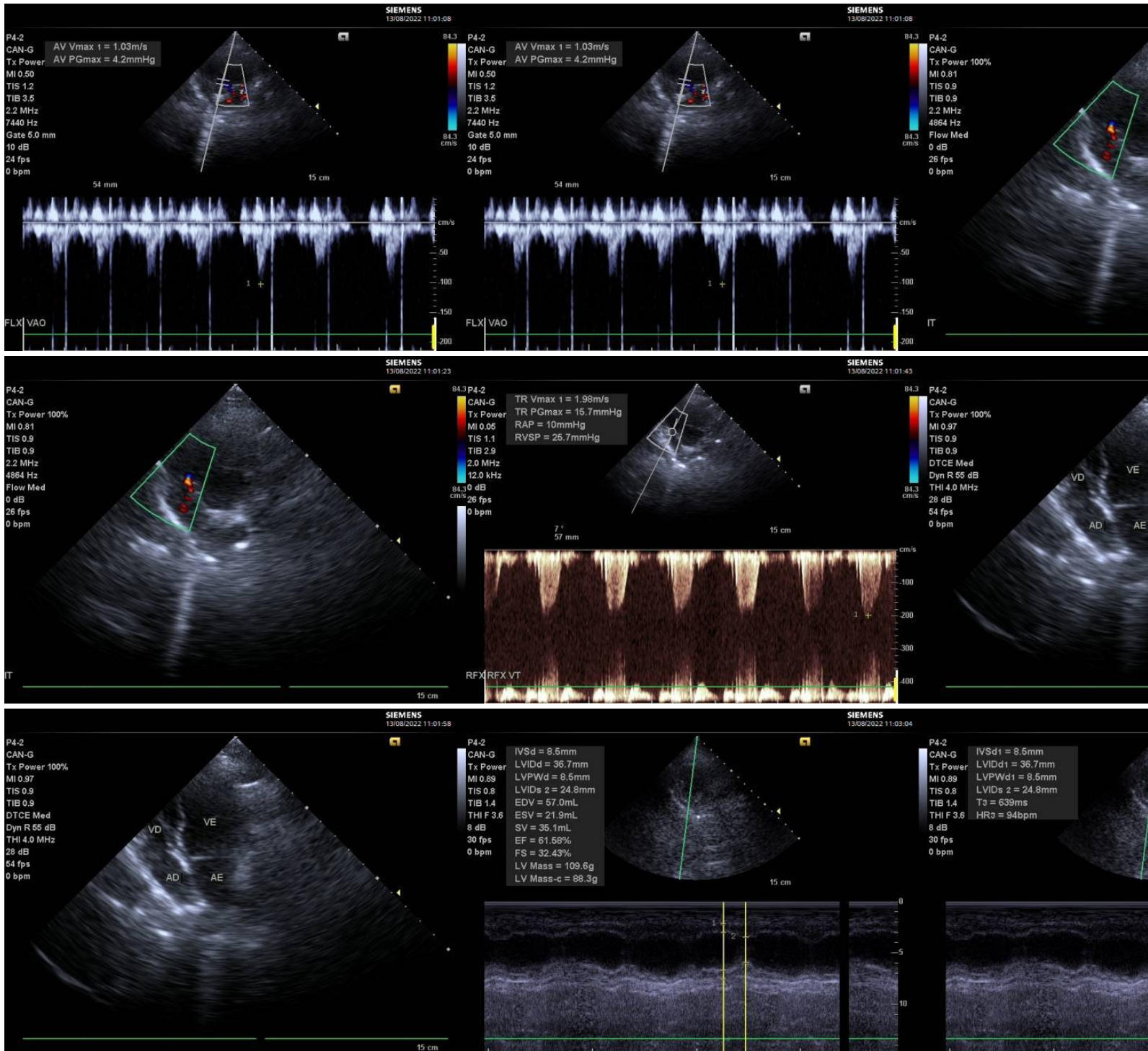
Data Entrada: 13/08/2022

Espécie.: CANINA

Idade: 8 Ano(s)

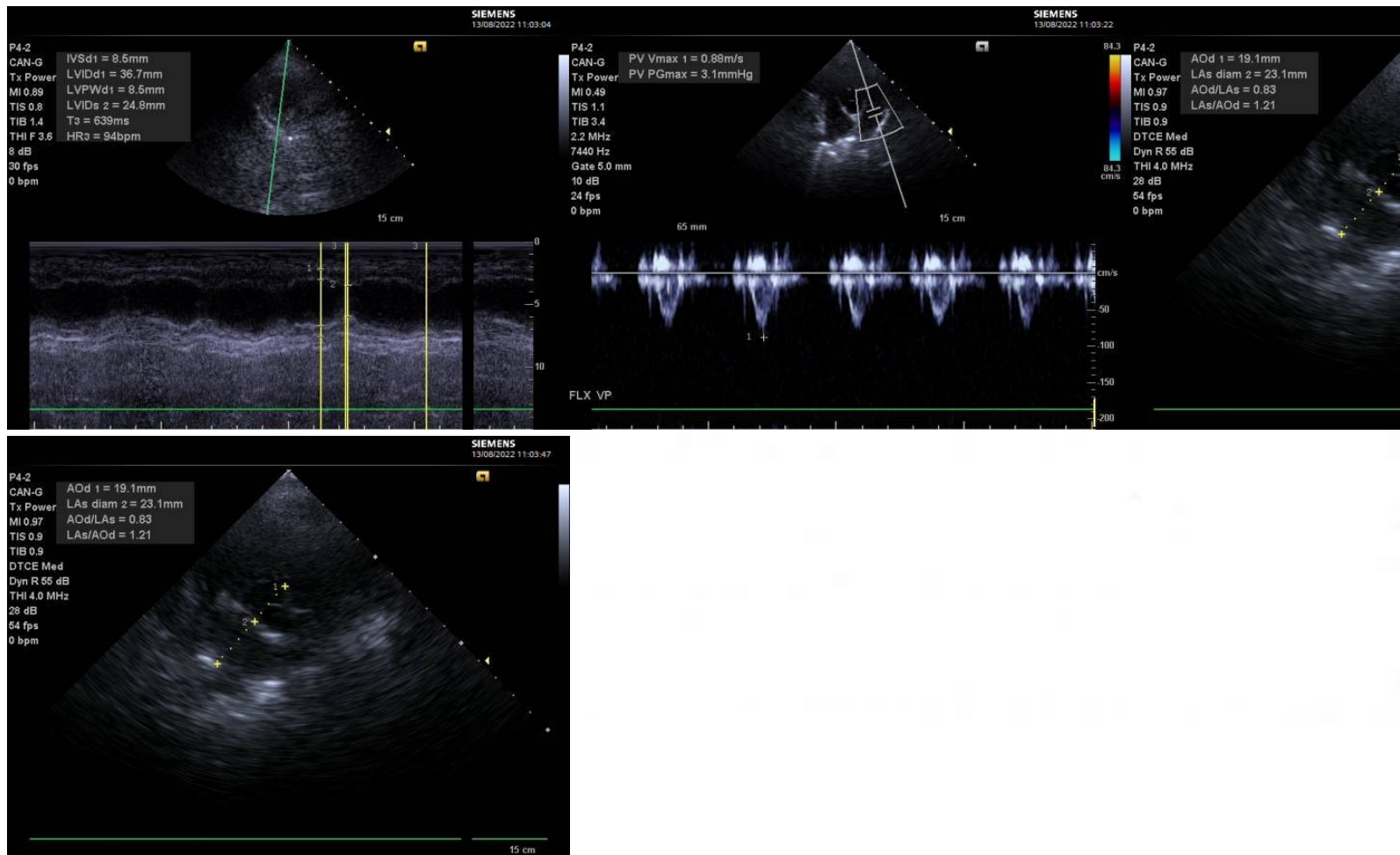
Tel.: 22314303

CRMV: 38361



No. do Exame: 001068923  
Nome.....: MEL  
Raça.....: SRD CANINO  
Sexo.....: FÊMEA  
Proprietário: LARA BELUCO  
Medico Vet.: ERIKA PEIXOTO  
Clinica Vet.: BEIJA FLOR PET SHOP (21)

Data Entrada: 13/08/2022  
Espécie.: CANINA  
Idade: 8 Ano(s)  
Tel.: 22314303  
CRMV: 38361



  
Carlos Faria  
CMRV-SP 15414