



# HOSPITAL VETERINÁRIO DA ANCLIVEPA-SP

DATA: 07/03/2023

PACIENTE: JHOE / JULIA (518869)

## RELATÓRIO ULTRASSONOGRÁFICO

**Bexiga:** distensão leve, conteúdo hipoeecóico com grande quantidade de debris celulares em suspensão, paredes finas (0,38cm) regulares, estratificação mantida, trígono mantido. Uretra caudal preservada sem dilatação, sem sinais de obstrução.

**Rins e Ureteres:** Rins com dimensões preservadas (RE 3,5cm / RD 2,76cm). Contornos definidos, parênquima grosseiro hipereecóico, leve perda da distinção e da proporção cortico medular. Sistema pielocalicial preservado. Ausência de mineralizações. Ureteres não caracterizados.

**Baço:** em topografia habitual com margens regulares, parênquima homogêneo normoeecóico, superfície lisa e regular, leve aumento das dimensões (1,52cm). Vasos preservados.

**Fígado:** parênquima homogêneo normoeecóico, dimensões preservadas, margens finas e regulares. Diafragma mantido. Veia cava caudal preservada. Vesícula biliar: distendida por conteúdo anecoico sem sedimentos. Ducto cístico não caracterizado.

**Estômago:** distendido por conteúdo gasoso, paredes normoespessas regulares com estratificação e motilidade mantida. **Pâncreas:** não caracterizado Ausência de reatividade.

**Alças Intestinais:** segmentos intestinais passíveis de avaliação com parâmetros ultrassonográficos preservados.

**Adrenais:** não caracterizadas.

**Próstata:** em topografia pélvica sem janela acústica para avaliação.

**Testículos:** preservados.

### Observações:

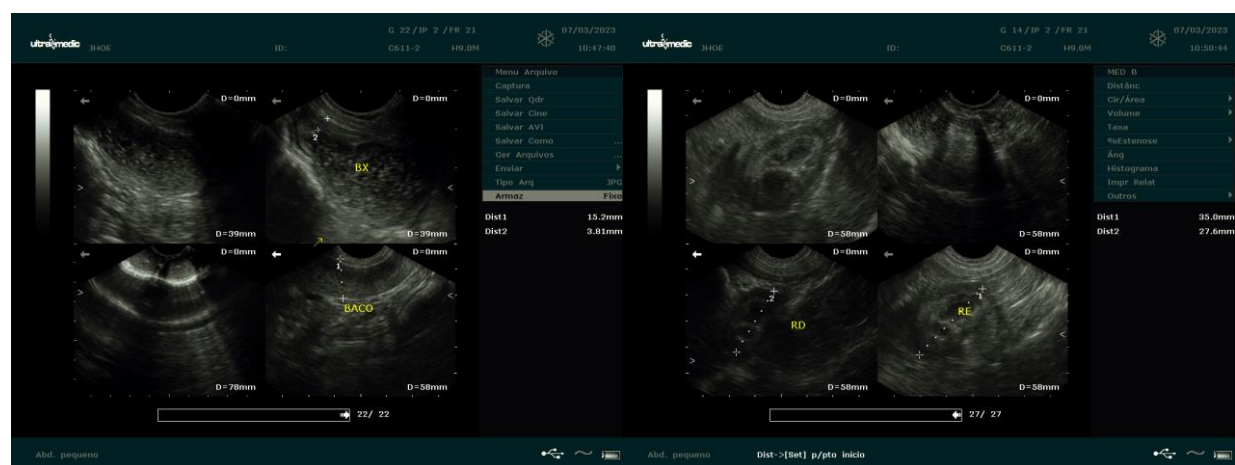
Ausência de líquido livre.

  
Dra. PAULA NOGUEIRA CUNHA  
MV CLINICA GERAL - APERFEIÇOAMENTO ULTRA-SONOGRAFIA  
CRMV 13618-SP  
CPF 122.038.818-10

## IMPRESSÃO SONOGRÁFICA:

Nefropatia bilateral – Glomerulonefrite / DRC

Cistite moderada a grave



*Dra. PAULA NOGUEIRA CUNHA*  
 MV CLINICA GERAL - APERFEIÇOAMENTO ULTRA-SONOGRAFIA  
 CRMV 13618-SP  
 CPF 122.038.818-10