



# HOSPITAL VETERINÁRIO DA ANCLIVEPA-SP

DATA: 17/02/2023

PACIENTE: MARIE / JESSICA (511443)

## RELATÓRIO ULTRASSONOGRÁFICO

**Bexiga:** leve distensão, conteúdo anecoico com discreta quantidade de debris celulares finos ao balotamento, sem sedimentos, paredes preservadas em sua espessura e estratificação, uretra caudal preservada, sem sinais de obstrução.

**Rins e Ureteres:** dimensões preservadas, contornos definidos. Ambos com parênquima homogêneo normoecóico, rim esquerdo com perda da distinção e da proporção cortico medular – devido a presença de dilatação do sistema pielocalicial. Presença de dilatação da porção proximal do ureter esquerdo (0,70cm) logo após o ponto de dilatação há duas estruturas hiperecóicas mensuradas em torno de 0,27cm / 0,37cm ocluindo a passagem. Trajeto caudal após as estruturas não caracterizado. Rim direito com micro litíases mensuradas em torno de 0,40cm em pelve renal, ainda não há dilatação do sistema pielocalicial e o ureter se mantém sem alterações.

**Baço:** em topografia habitual com dimensões preservadas, parênquima homogêneo normoecóico, vasos preservados.

**Fígado:** em topografia habitual, lobos hepáticos com volume preservado, parênquima homogêneo normoecóico, margens afiladas, regulares. Vasos preservados. Ductos intra-hepáticos não caracterizados. Vesícula biliar com repleção adequada preenchida por conteúdo anecoico sem sedimentos, paredes normoespessas regulares. Ducto biliar não caracterizado.

**Estômago:** em topografia habitual, contraído com conteúdo mucoso / pastoso, paredes normoespessas, manutenção da estratificação e motilidade preservada. Píloro não caracterizado. **Pâncreas:** não caracterizado.

**Alças Intestinais:** segmentos intestinais passíveis de avaliação com parâmetros ultrassonográficos preservados. Sem conteúdo luminal, motilidade preservada.

### Observações:

Ausência de líquido livre

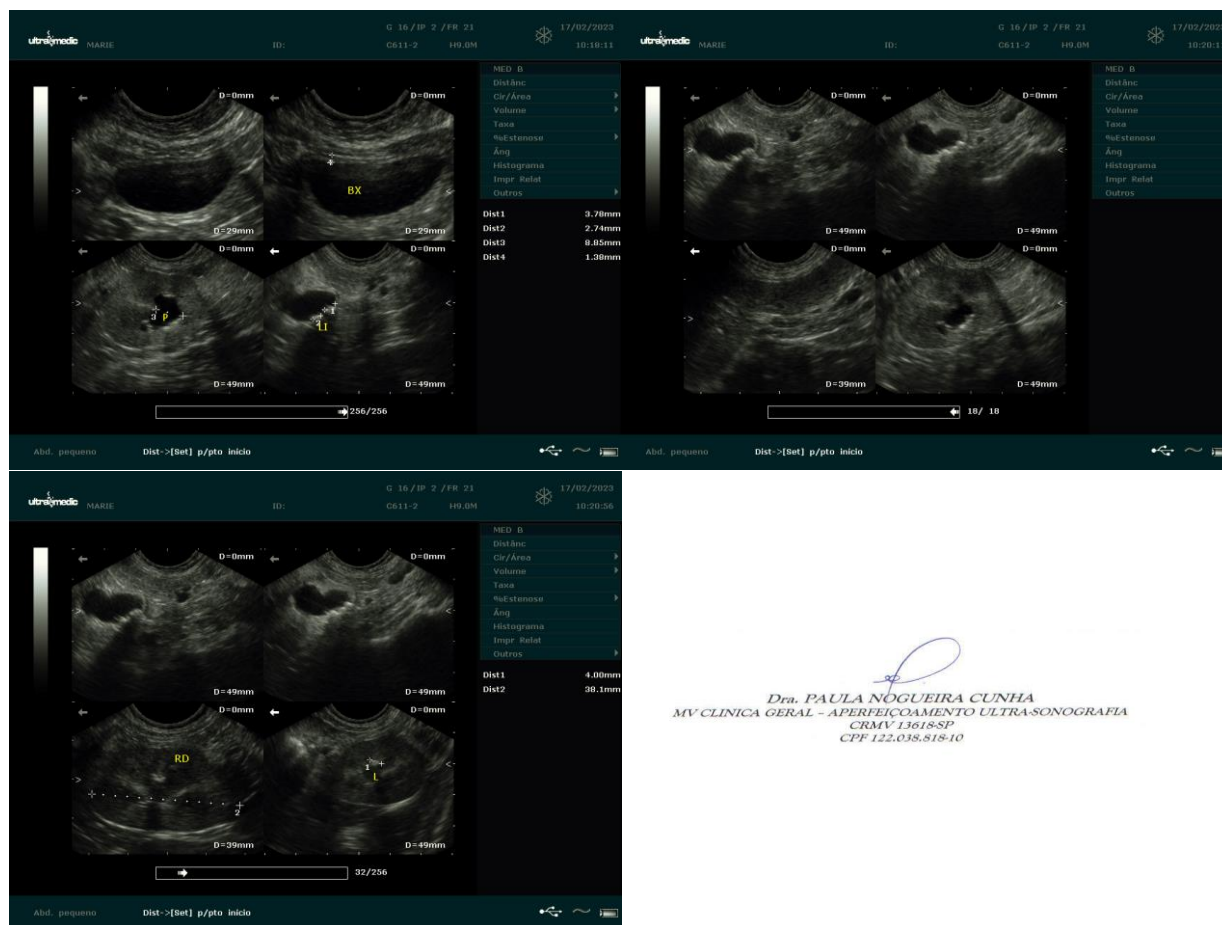
Linfonodos não caracterizados.

  
Dra. PAULA NOGUEIRA CUNHA  
MV CLINICA GERAL - APERFEIÇOAMENTO ULTRA-SONOGRAFIA  
CRMV 13618-SP  
CPF 122.038.818-10

## IMPRESSÃO ULTRASSONOGRÁFICA:

Rim esquerdo com início de hidronefrose e dilatação do ureter proximal há obstrução caudal por 02 micro litíases (0,27cm /0,377cm)

Há mineralizações (micro litíases) em rim direito – até o presente momento sem sinais de hidronefrose ou obstrução.



*Dra. PAULA NOGUEIRA CUNHA*  
MV CLINICA GERAL - APERFEIÇOAMENTO ULTRA-SONOGRAFIA  
CRMV 13618-SP  
CPF 122.038.818-10