

Análise Clínica No.001307575

Dt Coleta: 10/02/2023

Nome.....: SASHA  
Espécie.....: CANINA  
Sexo.....: FÊMEA  
Prop.....: MARILEIDE DE JESUS SANTANA OLIVEIRA  
Médico Vet...: CAMILA MIKA IASHIMA  
Clínica vet.: ANCLIVEPA

Raça.....: YORKSHIRE  
Idade.....: 6 Ano(s)

Frequência Cardíaca: 72 bpm  
Ritmo: regular

#### >>Ventrículo Esquerdo

Septo - Movimento: normocinético  
Espessura: 0.53 cm normal  
Parede - Movimento: normocinético  
Espessura: 0.45 cm normal  
Cavidade - Diâmetro Diastólico: 2.2 cm normal  
Diâmetro Sistólico: 1.3 cm normal  
Função: 39 /normal  
Fração de Ejeção:0.72 / normal

Aorta: 1.0 cm / normal  
Átrio Esquerdo:1.3 cm /normal  
Relação Átrio esquerdo/Aorta (método sueco): 1.28/normal

>>Ventrículo Direito: normal  
Átrio Direito: normal

#### >>Válvas Atrioventriculares

Mitral: apresenta aspecto e movimentação normal de suas cúspides. O estudo Doppler e o mapeamento de fluxo em cores, são normais;

Tricúspide: apresenta aspecto e movimentação normais de suas cúspides. O estudo Doppler e o mapeamento de fluxo em cores, são normais.

#### >>Válvas Sigmóideas

Aórtica: apresenta aspecto e movimentação normais de suas válvulas. O estudo Doppler e o mapeamento de fluxo em cores são normais.

Pulmonar: apresenta aspecto e movimentação normais de suas válvulas. O estudo Doppler e o mapeamento de fluxo em cores são normais.

Pericárdio: com aspecto ecocardiográfico normal.

Contração segmentar: normocinesia de todos os segmentos analisados.

#### >>Avaliação da função diastólica

Velocidade da onda E mitral: 0.99 m/s, onda A:0.61 m/s;  
Tempo de desaceleração da onda E mitral: 48 ms;  
Relação onda E/A; 1.61 normal  
Tempo de relaxamento isovolumétrico (TRIV): 48 ms;  
Velocidade da onda Em: 0.11 m/s,  
Relação E/TRIV: 2.0 (normal até 2,5)  
Relação E/E': 8.75 (maior que 11,5)

Análise Clínica No.001307575

Dt Coleta: 10/02/2023

Nome.....: SASHA  
Espécie.....: CANINA  
Sexo.....: FÊMEA

Raça.....: YORKSHIRE  
Idade.....: 6 Ano(s)

Prop.....: MARILEIDE DE JESUS SANTANA OLIVEIRA  
Médico Vet...: CAMILA MIKA IASHIMA  
Clínica vet.: ANCLIVEPA

>>Avaliação hemodinâmica

Velocidade máxima do fluxo pulmonar: 0.97 m/s, gradiente 3.76 mmHg  
Velocidade máxima do fluxo aórtico: 1.15 m/s, gradiente 5.26 mmHg;

>>Avaliação dos índices sugestivos de hipertensão pulmonar

Tamanho de câmaras direitas: normal (normais)  
Relação Artéria pulmonar / Aorta (AP/Ao): < 1 (próximo de 1)  
Índice de distensibilidade do ramo direito da artéria pulmonar (RAPD): normal (=30%)  
Achados ecocardiográficos sugerem baixa probabilidade de hipertensão pulmonar.

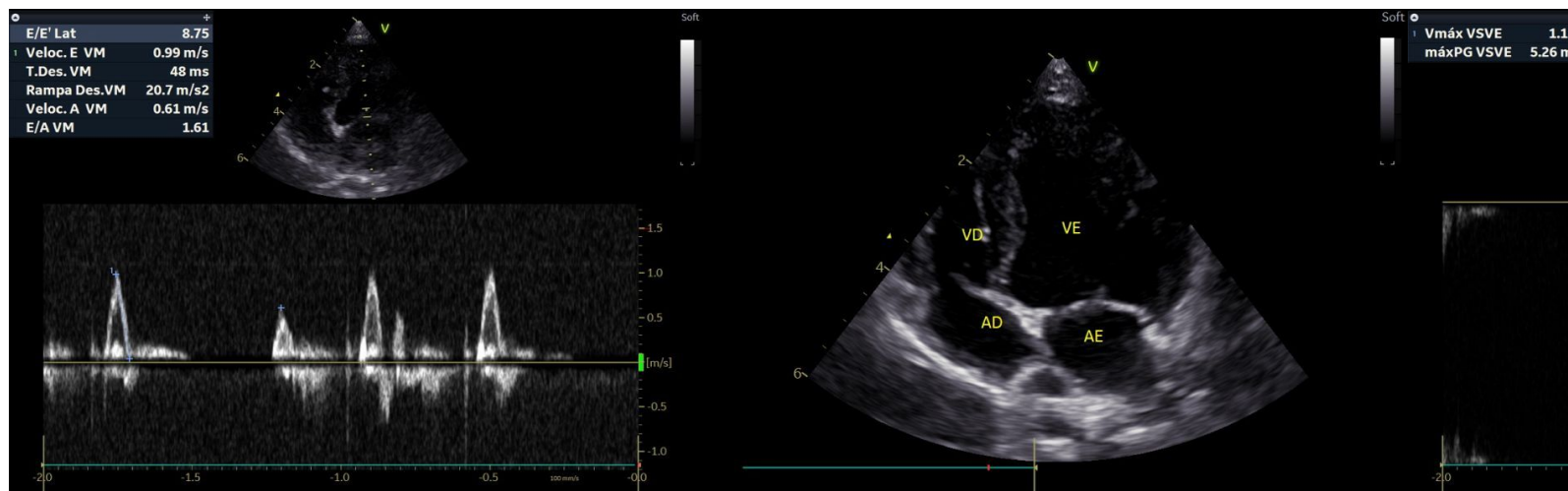
>>Observações

Recomenda-se reavaliação ecocardiografica em 6 meses.

Conclusões:

Exame normal sob o ponto de vista anatômico;

MV Rosimeire F Alves  
Crmv-sp:30.197



Análise Clínica No.001307575

Dt Coleta: 10/02/2023

Nome.....: SASHA

Raça.....: YORKSHIRE

Espécie.....: CANINA

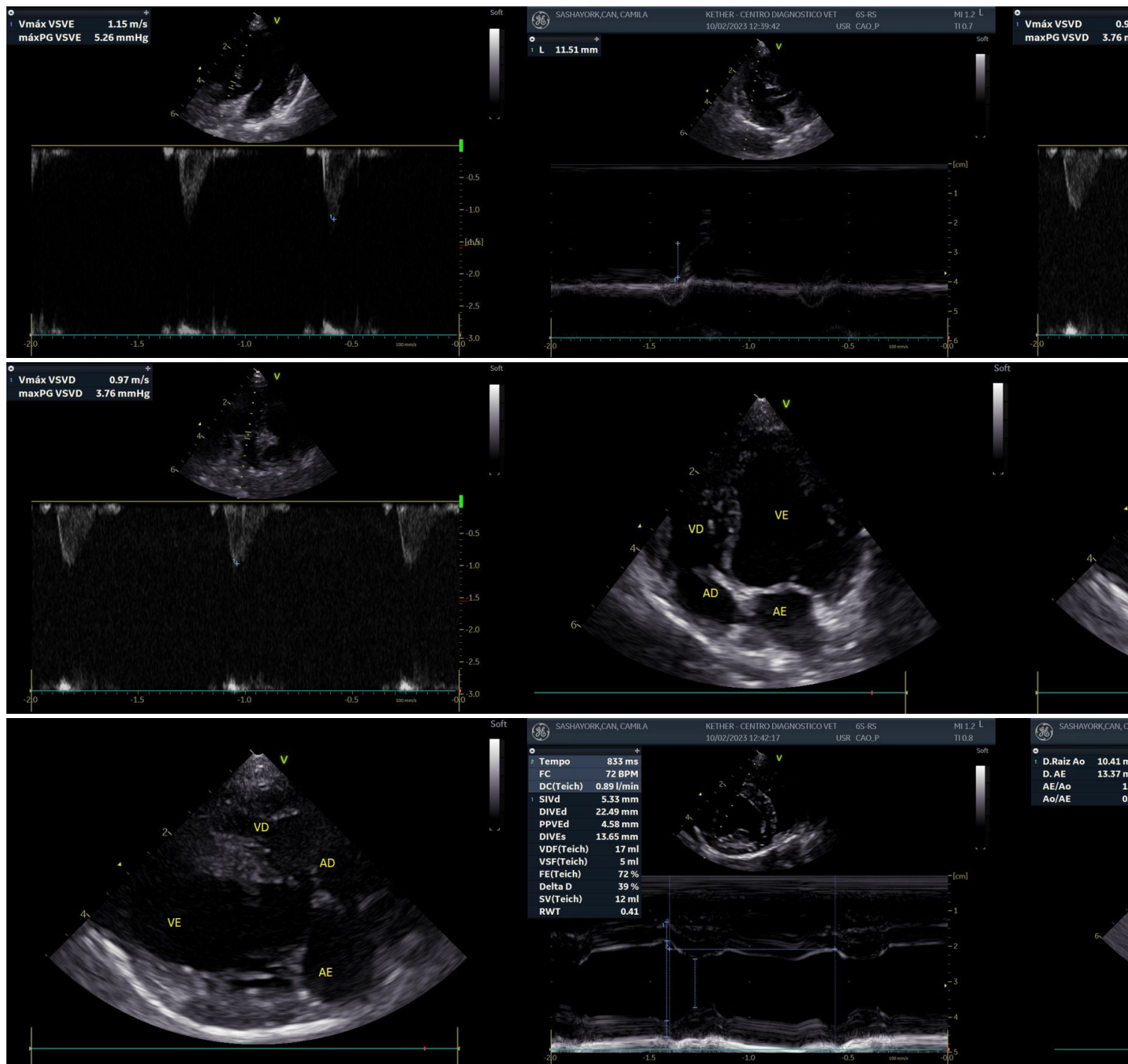
Idade.....: 6 Ano(s)

Sexo.....: FÊMEA

Prop.....: MARILEIDE DE JESUS SANTANA OLIVEIRA

Médico Vet...: CAMILA MIKA IASHIMA

Clinica vet.: ANCLIVEPA



Análise Clínica No.001307575

Dt Coleta: 10/02/2023

Nome.....: SASHA

Raça.....: YORKSHIRE

Espécie.....: CANINA

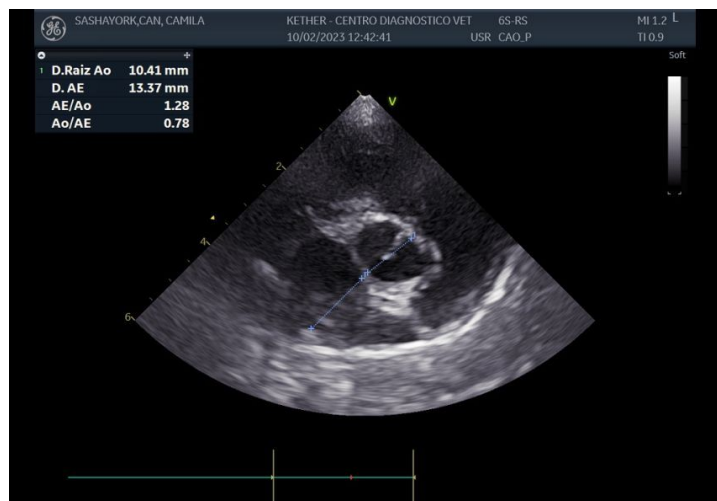
Idade.....: 6 Ano(s)

Sexo.....: FÊMEA

Prop.....: MARILEIDE DE JESUS SANTANA OLIVEIRA

Médico Vet...: CAMILA MIKA IASHIMA

Clinica vet.: ANCLIVEPA



Assinado eletronicamente por: Rosimeire Francisca Alves - CRMV-SP CRMV-SP 30.197