



HOSPITAL VETERINÁRIO DA ANCLIVEPA-SP

DATA: 08/02/2023

PACIENTE: NEGUINHA / JUAN (510966)

RELATÓRIO ULTRASSONOGRÁFICO

Bexiga: com distensão moderada, conteúdo anecoico, sem debris, paredes normoespessas regular, uretra caudal preservada, sem sinais de obstrução.

Rins e Ureteres: dimensões preservadas. RD 2,95cm / RE 3,28cm. Contornos definidos, parênquima homogêneo normoecóico, boa distinção cortico medular e boa proporção cortico medular, sistema pielocalicial caracterizado com parâmetros preservados, ausência de mineralizações. Ureteres não caracterizados.

Baço: dimensões preservadas, contornos definidos, capsulas preservadas, parênquima homogêneo normoecóico, vasos preservados.

Fígado: em topografia habitual, lobos hepáticos com volume mantido, parênquima homogêneo normoecóico margens afiladas. Vasos preservados. Ductos intra-hepáticos não caracterizados. Vesícula biliar com repleção moderada, conteúdo heterogêneo denso com pouco mobilidade, paredes normoespessas regulares. Ducto biliar não caracterizado.

Estômago: em topografia habitual, leve distensão por conteúdo luminal gasoso, paredes normoespessas, estratificação e motilidade mantidas. Píloro não caracterizado.

Pâncreas: não caracterizado.

Alças Intestinais: segmentos intestinais passíveis de avaliação com parâmetros ultrassonográficos preservados.

Útero: corno uterino esquerdo em topografia não habitual, encontra-se alojado em região inguinal juntamente com tecido adiposo. Há discreta dilatação em parte do segmento uterino mensurado em torno de 0,68cm. Já o corno uterino direito foi caracterizado parcialmente em topografia habitual com parênquima heterogêneo mensurado em torno de 0,80cm. Ovários não caracterizados.

Adrenais: não caracterizadas

OBSERVAÇÕES:

Ausência de líquido livre.

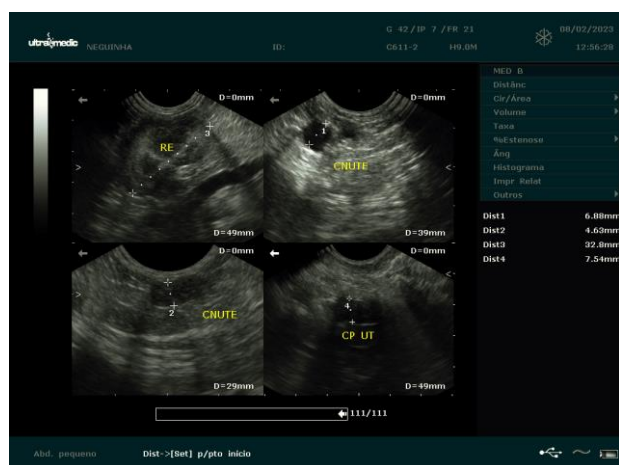
Linfonodos mesentéricos reativos.

Aumento de volume inguinal – acúmulo de tecido adiposo e identificado segmento uterino com discreta coleção anecoica.


Dra. PAULA NOGUEIRA CUNHA
MV CLÍNICA GERAL - APERFEIÇOAMENTO ULTRA-SONOGRÁFIA
CRMV 13618-SP
CPF 122.038.818-10

IMPRESSÃO ULTRASSONOGRÁFICA:

Hernia inguinal esquerda – conteúdo adiposo e uterino – corno uterino esquerdo possui pequeno conteúdo anecóico sugerindo fase inicial de Mucometra e ou Hemometra. Corno uterino direito sem distensão do lúmen com endométrio já apresenta características grosseiras – sugerindo hiperplasia endometrial com possibilidade de evolução para Mucometra e ou Hemometra.




Dra. PAULA NOGUEIRA CUNHA
MV CLINICA GERAL - APERFEIÇOAMENTO ULTRA-SONOGRAFIA
CRMV 13618-SP
CPF 122.038.818-10