



HOSPITAL VETERINÁRIO DA ANCLIVEPA-SP

DATA: 02/02/2023

PACIENTE: AMORA / JULIANA (505392)

RELATÓRIO ULTRASONOGRÁFICO

Bexiga: distensão leve, mínimo conteúdo anecoico, presença de múltiplas estruturas de diferentes tamanhos e formatos com interface hiperecoico com produção de sombra acústica mensurados em torno de 0,96cm a 1,60cm, paredes espessadas, estratificação mantida, uretra caudal não caracterizada.

Rins e Ureteres: RD 5,58cm / RE 4,77cm, contornos definidos, parênquima homogêneo normoeocóico, distinção e proporção cortico medular preservada, sistema pielocalicial preservado. Ausência de mineralizações. Ureteres não caracterizados.

Baço: contornos definidos, com aumento de tamanho (2,28cm) deslocando -se para o abdômen caudal, vasos preservados.

Fígado: em topografia habitual, lobos hepáticos com volume mantido, parênquima homogêneo normoeocico, margens afiladas, regulares. Vasos preservados. Ductos intra-hepáticos não caracterizados. Vesícula biliar com pequena repleção preenchida por conteúdo anecoico, paredes regulares. Ducto biliar não caracterizado.

Estômago: em topografia habitual, distendido por conteúdo gasoso, paredes normoespessas com estratificação e motilidade preservadas. Píloro não caracterizado. Pâncreas não caracterizados.

Alças Intestinais: segmentos intestinais sem conteúdo luminal com paredes preservadas.

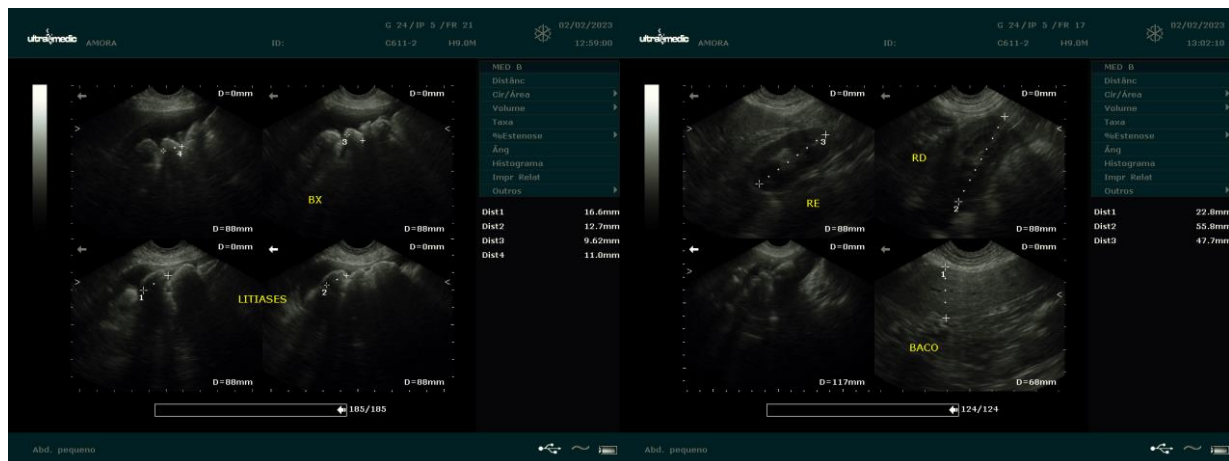
Observações:

Ausência de líquido livre.


Dra. PAULA NOGUEIRA CUNHA
MV CLINICA GERAL - APERFEIÇOAMENTO ULTRA-SONOGRAFIA
CRMV 13618-SP
CPF 122.038.818-10

IMPRESSÃO ULTRASSONOGRÁFICA:

Cistite severa associada a presença de múltiplas – inúmeras litíases de diversos formatos e tamanhos , ocupam todo o lúmen da bexiga.



Dra. PAULA NOGUEIRA CUNHA
 MV CLÍNICA GERAL - APERFEIÇOAMENTO ULTRA-SONOGRAFIA
 CRMV 13618-SP
 CPF 122.038.818-10