



# HOSPITAL VETERINÁRIO DA ANCLIVEPA-SP

DATA: 30/01/2023

PACIENTE: TOBY/ JERUSA (504769)

## RELATÓRIO ULTRASONOGRÁFICO

**Bexiga:** em topografia habitual, distensão moderada, conteúdo hipoeecóico denso com debris finos, paredes preservadas uretra caudal mantida.

**Rins e Ureteres:** dimensões preservadas (RD 2,85cm / RE 3,37cm), contornos definidos, parênquima homogêneo hipereecóico, leve perda da distinção e boa proporção cortico medular, sistema pielocalicial mantido. Ausência de mineralizações.

**Baço:** em topografia habitual, com dimensões aumentadas (1,50cm), parênquima homogêneo normoeecóico, vasos preservados.

**OBS:** em região dorsal à face visceral de corpo esplênico foi identificada uma extensão neoformação heterogênea com septações e áreas cavitárias, superfície irregular de contornos pouco definidos, contida e delimitada por fina capsula, mensurada a partir de 10cm x 7,0cm. Tal formação desloca o baço, assim não foi possível definir se há contiguidade com o parênquima.

**Fígado:** Topografia habitual, lobos hepáticos direito e quadrado passíveis de varredura com parênquima homogêneo normoeecóico com margens afiladas, já o lobo medial e lateral esquerdo não foram caracterizados. Diafragma preservado. Vasos preservados. Ductos intra-hepáticos não caracterizados devido a presença de neoformação extensa heterogênea com septações e áreas cavitárias, superfície irregular de contornos pouco definidos, contida e delimitada por fina capsula, mensurada a partir de 10cm x 7,0cm, que adentra a esta topografia não sendo possível avaliar os lobos e determinar a origem. **Vesícula biliar:** repleção adequada, preenchida por conteúdo anecoico sem sedimentos, paredes normoespessas regulares. Ducto biliar não caracterizado.

**Estômago:** não caracterizado deslocado de sua topografia devido a neoformação extensão nesta topografia.

**Pâncreas:** não caracterizado.

**Alças Intestinais:** os segmentos intestinais passíveis de avaliação se encontram com parâmetros ultrasonográficos preservados.

**Próstata:** aumento de volume com parênquima heterogêneo ecogenicidade mista com superfície irregular com múltiplas áreas anecoicas, mensurada em torno de 4,78cm x 3,28cm x 2,47cm

**Testículos:** orquiectomia

### Observações:

Ausência de líquido livre

Linfonodos não caracterizados.

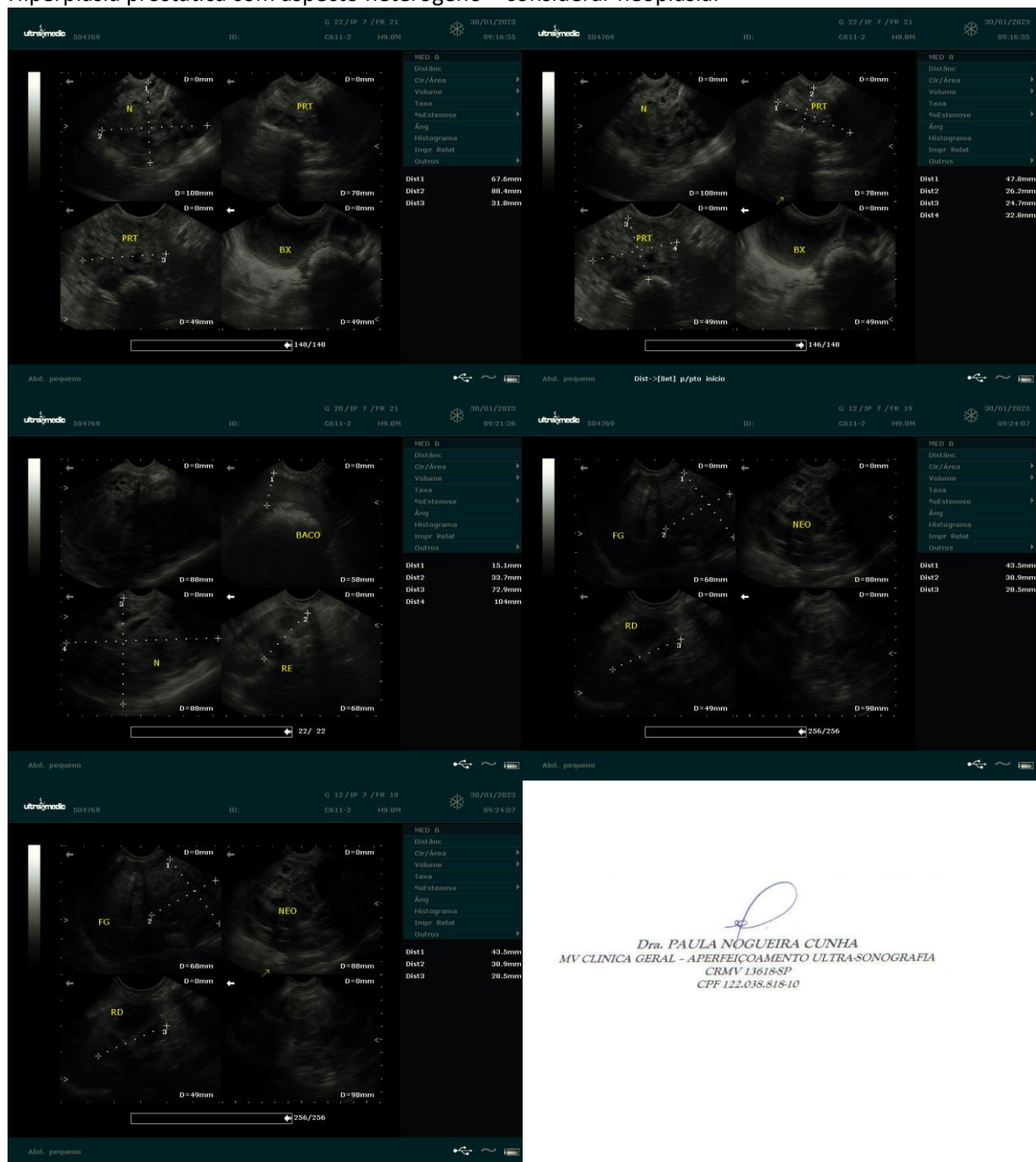
  
Dra. PAULA NOGUEIRA CUNHA  
MV CLINICA GERAL - APERFEIÇOAMENTO ULTRA-SONOGRAFIA  
CRMV 13618-SP  
CPF 122.038.818-10

## IMPRESSÃO ULTRASSONOGRÁFICA:

Nefropatia bilateral – senescência?

Grande e extensa neoformação heterogênea que ocupa toda região epigástrica medial mensurada a partir de 10cm x 7,0cm (no sentido longitudinal) impedindo a varredura de parte dos lobos hepáticos, área mesentérica e desloca o baço e estômago.

Hiperplasia prostática com aspecto heterógeno – considerar neoplasia.



*Dra. PAULA NOGUEIRA CUNHA*  
MV CLÍNICA GERAL - APERFEIÇOAMENTO ULTRA-SONOGRÁFIA  
CRMV 13618-SP  
CPF 122.038.818-10