

No. do Exame: 001075988
Nome.....: ANE
Raça.....: SRD FELINO
Sexo.....: FÊMEA
Proprietário: JOYCE DOS SANTOS TORRES
Medico Vet.: HELENA MACIEL BERTTI
Clinica Vet.: ANCLIVEPA CASA VERDE (161)

Data Entrada: 17/01/2023
Espécie.: FELINA
Idade: 9 Ano(s)
Tel.: 93352-0196
CRMV: 39748

ULTRASSONOGRAFIA ABDOMINAL

Fígado dimensões preservadas dentro dos limites do gradil costal, superfície lisa, margens regulares e afiladas, ecotextura e ecogenicidade preservadas.

Arquitetura vascular portal e intra-hepática preservadas quanto ao calibre e trajeto dos vasos.

Vesícula Biliar repleta por conteúdo anecogênico com moderada quantidade de lama biliar, paredes finas e ecogênicas (colecistite/colestase).

Estômago com conteúdo luminal de padrão misto (gás e alimento), paredes de aspecto sonográfico mantido com padrão em camadas medindo 0,30cm de espessura nas porções passíveis de avaliação sonográfica.

Alças intestinais de distribuição topográfica habitual, paredes de aspecto sonográfico mantido com padrão em camadas medindo 0,26cm o duodeno e 0,28cm o jejuno. Peristaltismo evolutivo e número de contrações normal nas porções visibilizadas.

Pâncreas segmento pancreático direito medindo 0,54cm de espessura, ecotextura e ecogenicidade preservadas.

Baço dimensões preservadas, margens finas, contornos definidos, superfície lisa, ecogenicidade preservada e ecotextura homogênea.

Bexiga em repleção por conteúdo anecogênico com moderada quantidade de pontos ecogênicos em suspensão. Paredes de padrão trilaminar medindo 0,18cm de espessura, margens internas lisas (celularidade/sedimento).

Rins formato mantido, topografia habitual simétricos medindo 3,44cm o direito e 3,05cm o esquerdo de comprimento em plano dorsal.

Contornos regulares e definidos, ecogenicidade preservada. Definição córtico medular preservada. Não há litíases e/ou dilatação de pelve.

Aparelho reprodutor Não caracterizado, status pós cirúrgico (OSH) em região topográfica de coto uterino e pedículos ovarianos sem evidências de alterações sonográficas.

Glândulas adrenais Não caracterizadas neste estudo em virtude de gás em trato gastrointestinal.

Não há evidências sonográficas de linfonodomegalias ou alterações nas porções visibilizadas dos grandes vasos abdominais.

Ausência de líquido livre na cavidade abdominal.

O valor preditivo de qualquer exame de diagnóstico por imagem depende da análise conjunta dos dados clínicos e demais exames do paciente.

No. do Exame: 001075988
Nome.....: ANE
Raça.....: SRD FELINO
Sexo.....: FÊMEA
Proprietário: JOYCE DOS SANTOS TORRES
Medico Vet.: HELENA MACIEL BERTTI
Clinica Vet.: ANCLIVEPA CASA VERDE (161)

Data Entrada: 17/01/2023

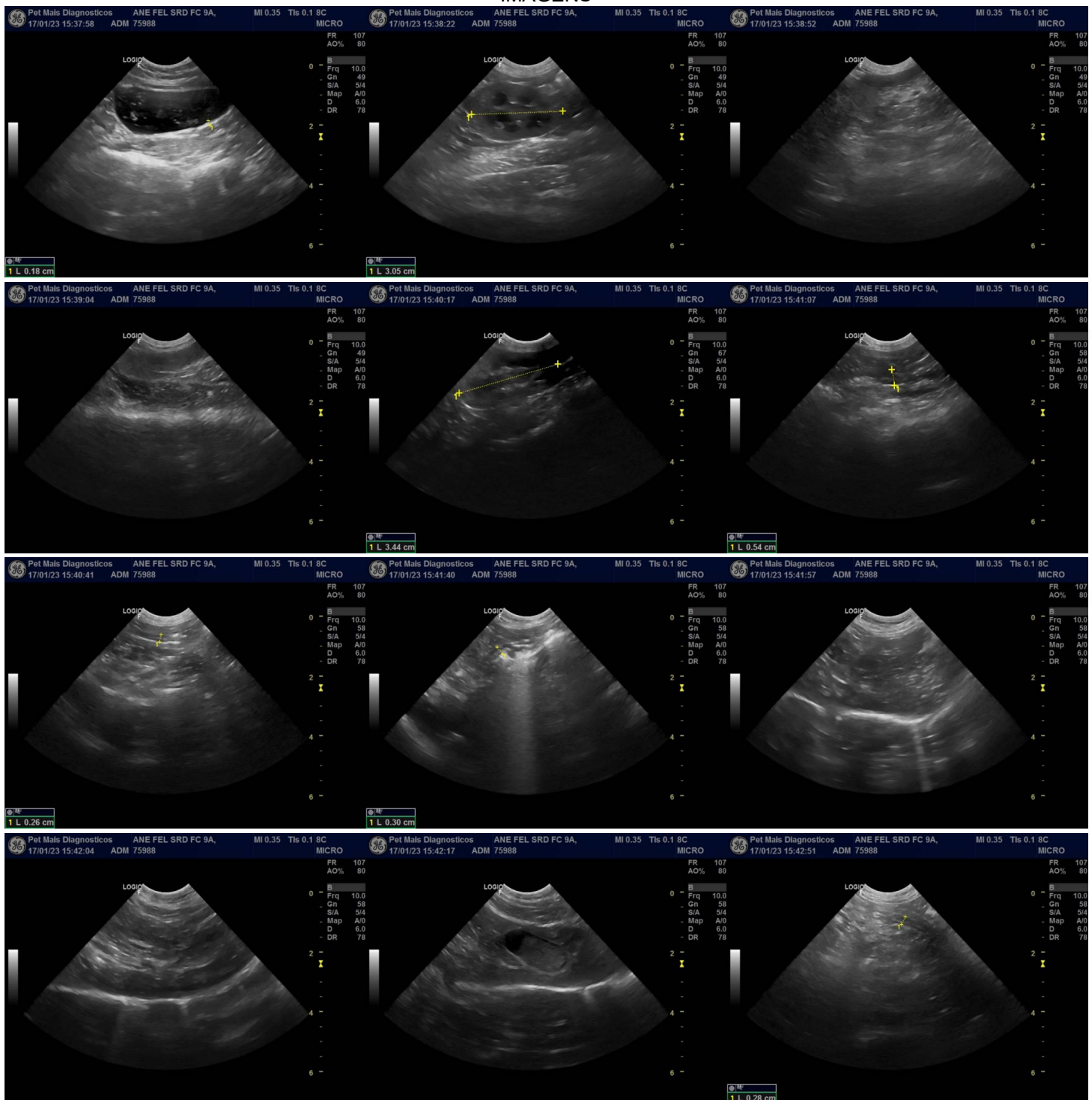
Espécie.: FELINA

Idade: 9 Ano(s)

Tel.: 93352-0196

CRMV: 39748

IMAGENS



*O valor preditivo de qualquer exame complementar ao diagnóstico depende de uma análise conjunta dos demais dados do paciente

No. do Exame: 001075988
Nome.....: ANE
Raça.....: SRD FELINO
Sexo.....: FÊMEA
Proprietário: JOYCE DOS SANTOS TORRES
Medico Vet.: HELENA MACIEL BERTTI
Clinica Vet.: ANCLIVEPA CASA VERDE (161)


Data Entrada: 17/01/2023

Espécie...: FELINA

Idade: 9 Ano(s)

Tel.: 93352-0196

CRMV: 39748



Victor Luis Matos Pereira
Médico Veterinário
CRMV/SP: 54.558

No. do Exame: 001075988
Nome.....: ANE
Raça.....: SRD FELINO
Sexo.....: FÊMEA
Proprietário: JOYCE DOS SANTOS TORRES
Medico Vet.: HELENA MACIEL BERTTI
Clínica Vet.: ANCLIVEPA CASA VERDE (161)

Data Entrada: 17/01/2023
Espécie...: FELINA
Idade: 9 Ano(s)
Tel.: 93352-0196
CRMV: 39748

LAUDO ECOCARDIOGRÁFICO

Frequência cardíaca: 137 bpm

Ritmo: regular

VENTRÍCULO ESQUERDO:

Septo - movimento: normocinético

- Espessura: 0,39 cm /normal

Parede - movimento: normocinético

- Espessura: 0,45 cm/normal

Cavidade - Diâmetro diastólico: 1,51 cm/normal

- Diâmetro sistólico: 0,62 cm/normal

Contração segmentar: normocinesia dos seguimentos visibilizados.

ÍNDICES SISTÓLICOS:

Fração de encurtamento: 59% Referência: 40- 64%

Fração de ejeção: 91% Referência: 60- 92%

AORTA: 0,77 cm

ÁTRIO ESQUERDO: 0,92 cm

Relação átrio esquerdo/ aorta: 1,19 (até 1,6)

VENTRÍCULO DIREITO: normal

ÁTRIO DIREITO: normal

PADRÃO DE ENCHIMENTO VENTRICULAR E ÍNDICES DIASTÓLICOS:

Velocidade da onda E mitral: 0,62 m/s Referência: até 0,80 m/s

Velocidade da onda A mitral: 0,80 m/s Referência: até 0,65 m/s

Velocidade das ondas E e A fusionadas: -- m/s Referência: 0,80 – 1,0 m/s

Relação onda E/A: 0,77 Referência: 1,0 - 2,0

Tempo de relaxamento isovolumétrico (TRIV): 40 ms Referência: 37 - 60 ms

Velocidade da onda E': 0,06 m/s

No. do Exame: 001075988
Nome.....: ANE
Raça.....: SRD FELINO
Sexo.....: FÊMEA
Proprietário: JOYCE DOS SANTOS TORRES
Médico Vet.: HELENA MACIEL BERTTI
Clínica Vet.: ANCLIVEPA CASA VERDE (161)

Data Entrada: 17/01/2023
Espécie...: FELINA
Idade: 9 Ano(s)
Tel.: 93352-0196
CRMV: 39748

Velocidade da onda A': 0,09 m/s
Relação E'/A': 0,66 Referência: 1,0 - 2,0
Relação E/E': 10 Referência: até 12
Padrão de enchimento: alteração de relaxamento ventricular.

OUTROS ÍNDICES:

Velocidade máxima do fluxo aórtico: 0,55 m/s Referência: 0,92-2,30 m/s
Gradiente do fluxo aórtico: 1,22 mmHg
Velocidade máxima do fluxo pulmonar: 0,68 m/s Referência: 0,50-1,60 m/s
Gradiente do fluxo pulmonar: 1,85 mmHg

ANÁLISE DESCRITIVA:

Valvas atrioventriculares:

Mitral: apresenta aspecto e movimentação normal de suas cúspides. O Doppler e o mapeamento de fluxo em cores são normais.

Tricúspide: apresenta aspecto e movimentação normal de suas cúspides. O Doppler e o mapeamento de fluxo em cores são normais.

Valvas semilunares:

Aórtica: apresenta aspecto e movimentação normal de suas cúspides. O Doppler e o mapeamento de fluxo em cores são normais.

Pulmonar: apresenta aspecto e movimentação normal de suas cúspides. O Doppler e o mapeamento de fluxo em cores são normais.

Septos: interatrial, interventricular e atrioventricular íntegros.

Pericárdio: normal e sem efusão.

CONCLUSÃO:

Exame dentro da normalidade morfológica.

No. do Exame: 001075988
Nome.....: ANE
Raça.....: SRD FELINO
Sexo.....: FÊMEA
Proprietário: JOYCE DOS SANTOS TORRES
Medico Vet.: HELENA MACIEL BERTTI
Clinica Vet.: ANCLIVEPA CASA VERDE (161)

Data Entrada: 17/01/2023

Espécie...: FELINA

Idade: 9 Ano(s)

Tel.: 93352-0196

CRMV: 39748



Nachale Leticia Ferreira Prieto
Médico Veterinário
CRMV/SP: 56.289

No. do Exame: 001075988
Nome.....: ANE
Raça.....: SRD FELINO
Sexo.....: FÊMEA
Proprietário: JOYCE DOS SANTOS TORRES
Medico Vet...: HELENA MACIEL BERTTI
Clinica Vet..: ANCLIVEPA CASA VERDE (161)

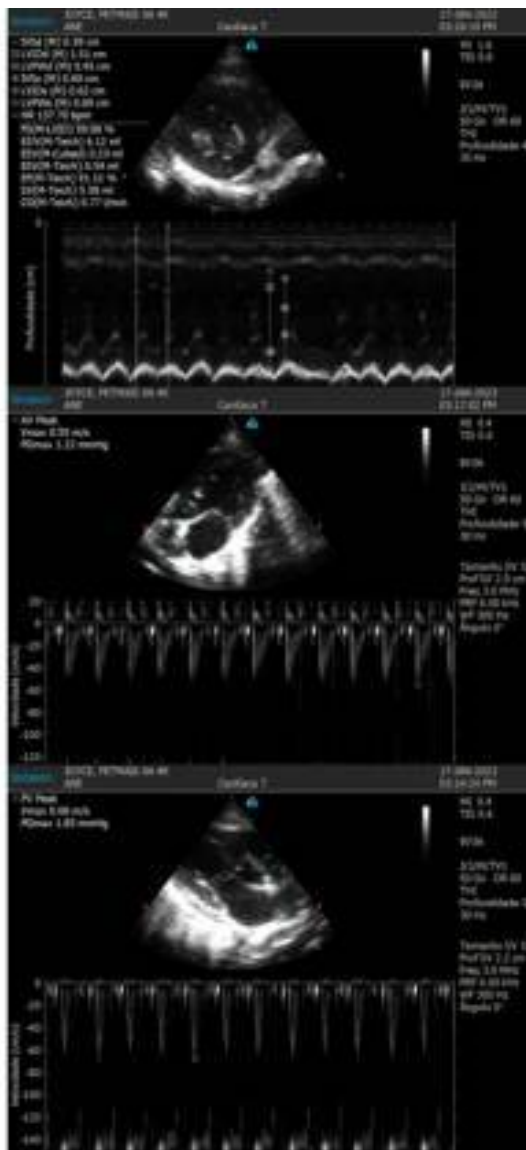
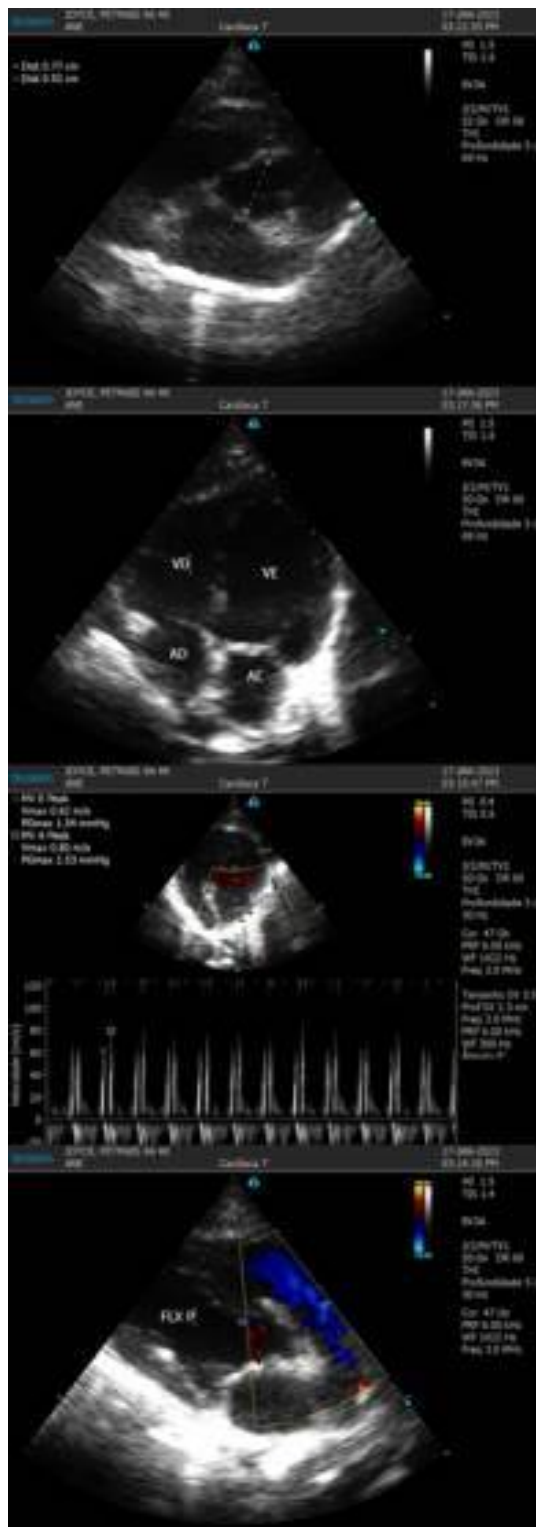Data Entrada: 17/01/2023

Espécie.: FELINA

Idade: 9 Ano(s)

Tel.: 93352-0196

CRMV: 39748



***O valor preditivo de qualquer exame complementar ao diagnóstico depende de uma análise conjunta dos demais dados do paciente**