

Análise Clínica No.001305086

Dt Coleta: 29/12/2022

Nome: PEDRI
Especie.....: CANINA
Sexo.....: MACHO
Prop.....: LEILA MARIA DA SILVA
Médico Vet.: MARIA APARECIDA GUEDES PADILHA
Clínica Vet.: PET SHOP CENTRAL

Raça.....: SHIH -TZU
Idade.....: 3 Mes(es)

Amostra de: 29/12/2022

HEMOGRAMA**SÉRIE VERMELHA**

	RESULTADOS		VALORES DE REFERÊNCIA
ERITRÓCITOS	4,41	milhões/mm ³	5,5- 7 milhões/mm ³
HEMOGLOBINA	8,70	g%	11 - 15,5 g%
HEMATÓCRITO	30,00	%	34 - 40 %
V.C.M.	68,0	fentolitros	65 - 78 fentolitros
H.C.M.	19,7	pg	20 - 24 pg
C.H.C.M.	29,0	%	30 - 35 %
PROTEÍNA TOTAL:	5,6	g/dl	5 - 6,5 g/dl

OBSERVAÇÕES: DISCRETA ANISOCITOSE E POLICROMASIA

SÉRIE BRANCA

	RESULTADOS		VALORES DE REFERÊNCIA
LEUCÓCITOS	11.600	/μ ³	6.000 a 17.000 mil/μ ³
METAMIELÓCITOS	0,0	0	0 %
BASTONETES	0,0	0	0 - 1 %
SEGMENTADOS	81,0	9.396	47 - 69% 4.230 - 12.350
EOSINÓFILOS	0,0	0	1 - 5 % 90 - 750
BASÓFILOS	0,0	0	0 % 0
LINFÓCITOS	15,0	1.740	28 - 45% 2.520 - 6.750
MONÓCITOS	4,0	464	1 - 10% 90 - 1.500

OBSERVAÇÕES: MORFOLOGIA CELULAR NORMAL

PLAQUETAS.....: 308 x 10³/μlREFERÊNCIA: 160 x 10³/μl a 500 x 10³/μl

PESQUISA DE HEMATOZOÁRIOS: NEGATIVA

Assinado eletronicamente por:

Priscila F. da Silva Paranhos - CRMV-SP 40.348

Letícia Ribeiro Lemes - CRBIO 113692/01-D

Análise Clínica No.001305086

Dt Coleta: 29/12/2022

Nome: PEDRI
Especie.....: CANINA
Sexo.....: MACHO
Prop.....: LEILA MARIA DA SILVA
Médico Vet.: MARIA APARECIDA GUEDES PADILHA
Clínica Vet.: PET SHOP CENTRAL

Raça.....: SHIH -TZU
Idade.....: 3 Mes(es)

Uréia

Método.....: Cinético

Resultado..: 50,0 mg/dl

Referência.: 10 - 56 mg/dl

Creatinina

Método.....: Cinético

Resultado..: 0,86 mg/dl

Referência.: 0,5 - 1,6 mg/dl

A.L.T (T.G.P)

Método.....: Cinético

Resultado..: 28,0 UI/L

Referência: 10 - 88 UI/L

OBS: *RESULTADO REPETIDO E CONFIRMADO*

Assinado eletronicamente por:

Priscila F. da Silva Paranhos - CRMV-SP 40.348
Leticia Ribeiro Lemes - CRBIO 113692/01-D

Análise Clínica No.001305086

Dt Coleta: 29/12/2022

Nome: PEDRI
Especie.....: CANINA
Sexo.....: MACHO
Prop.....: LEILA MARIA DA SILVA
Médico Vet.: MARIA APARECIDA GUEDES PADILHA
Clínica Vet.: PET SHOP CENTRAL

Raça.....: SHIH -TZU
Idade.....: 3 Mes(es)

Fosfatase Alcalina (FA)

Método.....: Cinético

Resultado.: 208,0 UI/L

Referência: 20 - 156 UI/L

OBS: *RESULTADO REPETIDO E CONFIRMADO*

Assinado eletronicamente por:

Priscila F. da Silva Paranhos - CRMV-SP 40.348

Leticia Ribeiro Lemes - CRBIO 113692/01-D

Análise Clínica No.001305086

Dt Coleta: 29/12/2022

Nome.....: PEDRI

Raça.....: SHIH -TZU

Espécie.....: CANINA

Idade.....: 3 Mes(es)

Sexo.....: MACHO

Prop.....: LEILA MARIA DA SILVA

Médico Vet.: MARIA APARECIDA GUEDES PADILHA KLEIN GRAUPEN

Clinica vet.: PET SHOP CENTRAL

LAUDO ULTRASSONOGRÁFICO

Fígado: Parcialmente visibilizado, dimensões normais, contornos regulares, bordos afilados, ecogenicidade preservada e parênquima homogêneo. Arquitetura vascular com calibres e trajetos preservados.

Vesícula biliar: Repleta por conteúdo anecogênico com discreta quantidade de material amorfo, ecogênico em permeio, não formador de sombreamento acústico posterior (lama biliar), com paredes finas e regulares.

Baço: Dimensões normais, contornos regulares, bordos afilados, ecogenicidade preservada, parênquima homogêneo. Arquitetura vascular com calibre e trajetos preservados.

Estômago: Sem dilatação excessiva, com paredes normoespessas, medindo cerca de 0,24 cm, preenchido por conteúdo alimentar e gasoso causando artefato de reverberação, dificultando a avaliação total do órgão e estruturas adjacentes profundas, estratificação parietal preservado em regiões passíveis de avaliação.

Alças intestinais: Com topografia habitual, paredes normoespessas (duodeno 0,26 cm; jejuno: 0,21 cm; cólon: 0,09 cm) preenchidas por conteúdo fecal e gasoso causando artefato de reverberação, dificultando a avaliação total do órgão e estruturas adjacentes. Em porção passível de avaliação, estratificação parietal e peristaltismo estão preservados, sem evidências de processo obstrutivo nestas regiões avaliadas.

Pâncreas: Não caracterizado.

Rins: Assimétricos, em topografia habitual,

Análise Clínica No.001305086

Dt Coleta: 29/12/2022

Nome.....: PEDRI
Espécie.....: CANINA
Sexo.....: MACHO

Raça.....: SHIH -TZU
Idade.....: 3 Mes(es)

Prop.....: LEILA MARIA DA SILVA
Médico Vet...: MARIA APARECIDA GUEDES PADILHA KLEIN GRAUPEN
Clínica vet.: PET SHOP CENTRAL

RD: Contornos regulares, dimensões preservadas (3,56 cm no seu maior eixo), ecogenicidade das corticais preservadas, relação e delimitação corticomedular preservadas. Não há evidências de hidronefrose e litíases.

RE: Contornos regulares, dimensões aumentadas (4,71 cm no seu maior eixo), ecogenicidade das corticais preservadas, discreta perda da relação e delimitação corticomedular. Em região pelve renal, visibilizou-se micro estruturas hiperecogênicas com formação de sombra acústica posterior, medindo cerca de 0,45 cm e 0,43 cm(Concreções? Litíase?).Visibilizou-se hidronefrose medindo cerca de 1,75 cm.

*Em ureter esquerdo com dilatação de 0,53 cm e aglomerado de cristais medindo cerca de 0,30 cm logo após o rim e proximo a vesícula urinária com 0,79 cm.

Glândulas adrenais: Não visualizadas em decorrência da interposição gasosa do trato gastrointestinal.

Vesícula urinária: Em baixa repleção, com paredes espessas, regulares, medindo cerca de 0,34 cm, preenchidas por conteúdo anecogênico. Presença de material ecogênico, amorfo, sobrenadantes (Debris celulares/Sedimento) e aglomerado com sombreamento acústico posterior medindo cerca de 0,59 cm (litíase? Aglomerado de cristais?). - Cistite.

Não há sinais de linfonodomegalia e de líquido livre em cavidade abdominal.

***A avaliação ultrassonográfica tem baixa especificidade para a diferenciação entre lesões benignas e malignas.

***O valor preditivo de qualquer exame de diagnóstico por imagem depende da análise conjunta dos dados clínicos e demais exames do paciente.

Assinado eletronicamente por Sumayka Carey Diógenes do Nascimento CRMV/SP 47024.

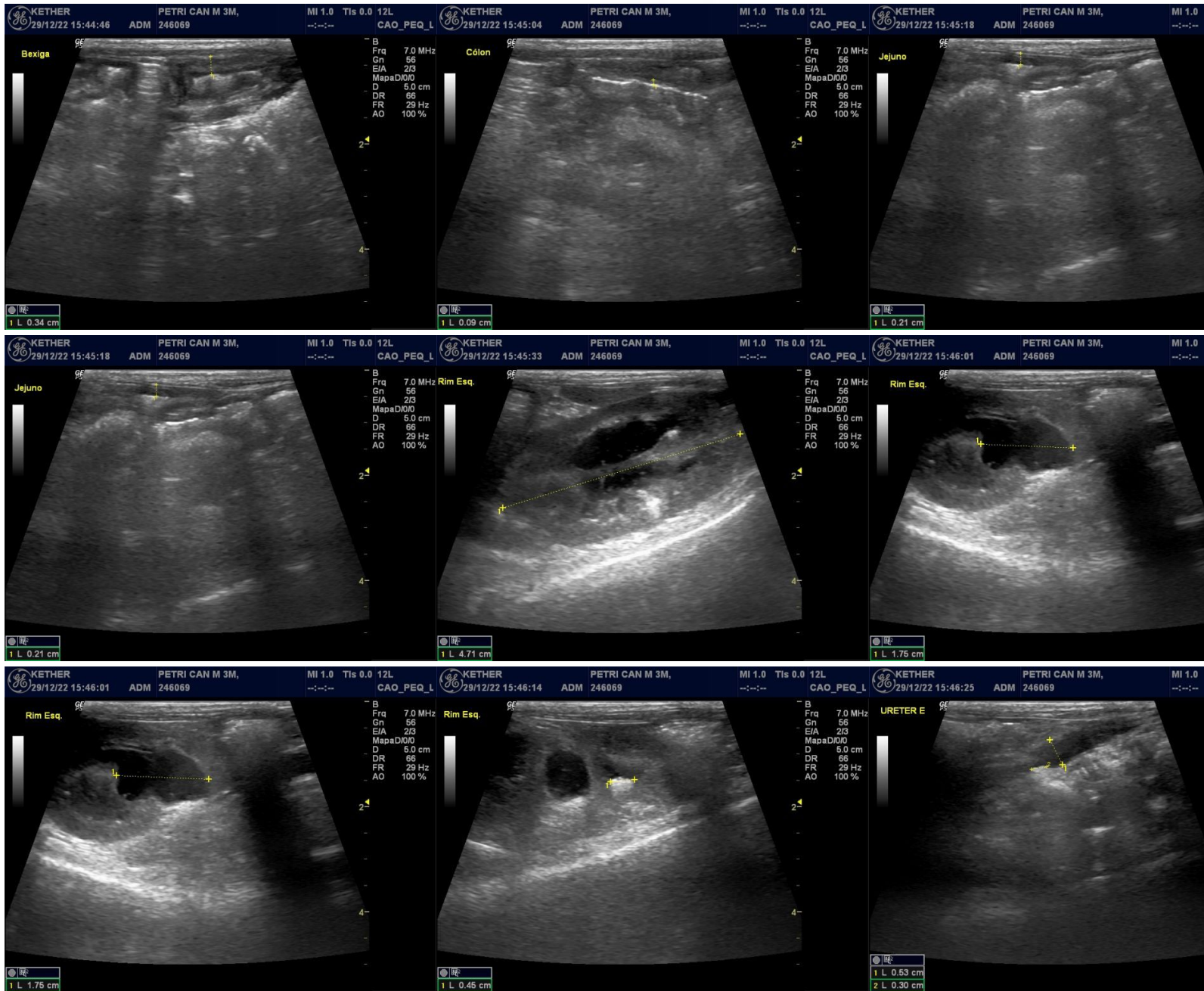
Análise Clínica No.001305086

Dt Coleta: 29/12/2022

Nome.....: PEDRI
Espécie.....: CANINA
Sexo.....: MACHO

Raça.....: SHIH -TZU
Idade.....: 3 Mes(es)

Prop.....: LEILA MARIA DA SILVA
Médico Vet.: MARIA APARECIDA GUEDES PADILHA KLEIN GRAUPEN
Clínica vet.: PET SHOP CENTRAL



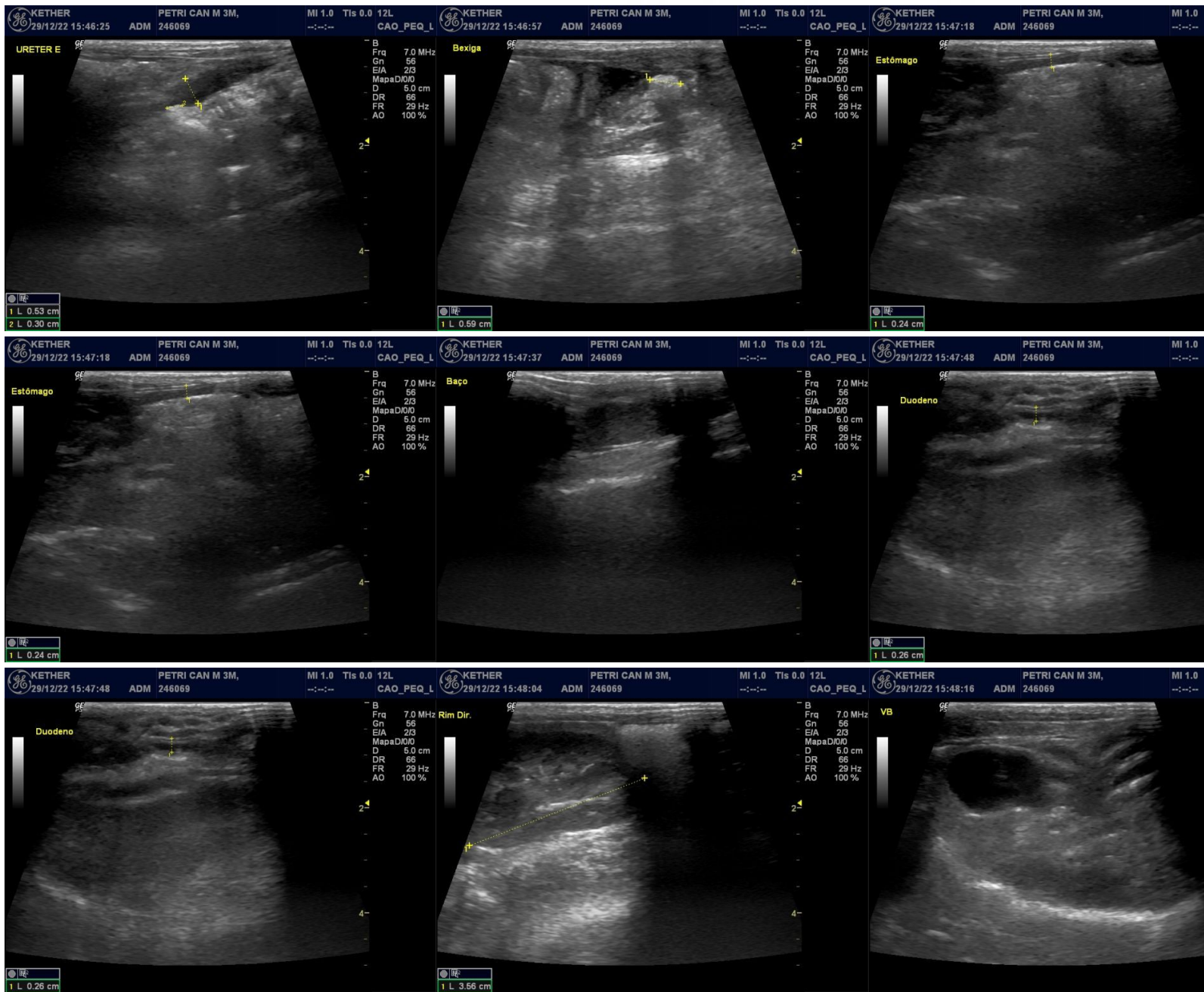
Análise Clínica No.001305086

Dt Coleta: 29/12/2022

Nome.....: PEDRI
Espécie.....: CANINA
Sexo.....: MACHO

Raça.....: SHIH -TZU
Idade.....: 3 Mes(es)

Prop.....: LEILA MARIA DA SILVA
Médico Vet.: MARIA APARECIDA GUEDES PADILHA KLEIN GRAUPEN
Clínica vet.: PET SHOP CENTRAL



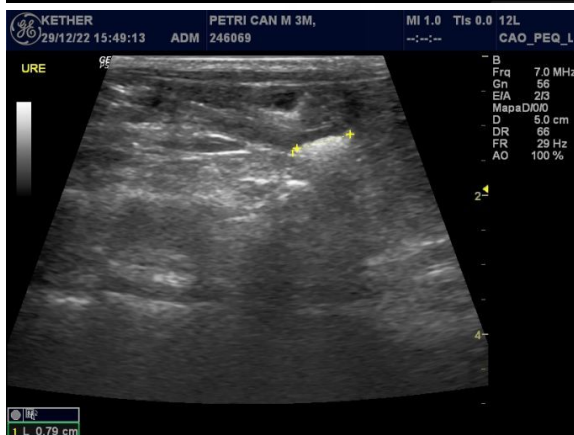
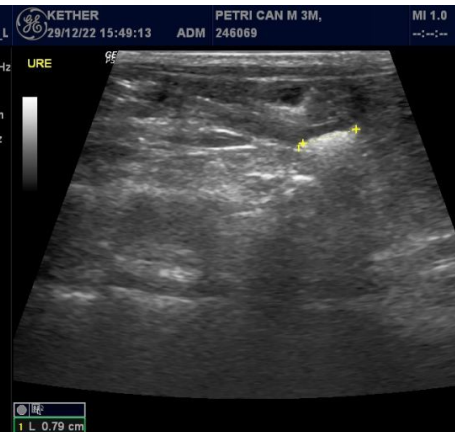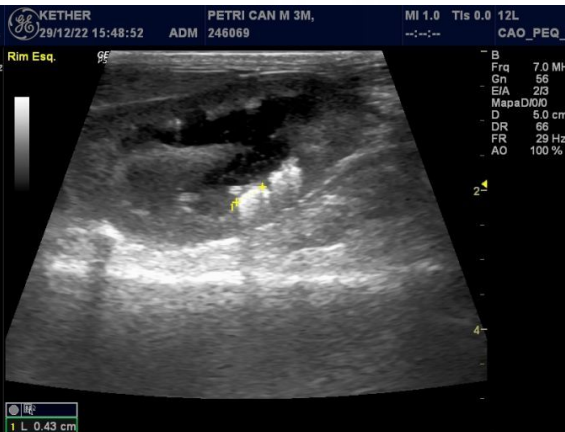
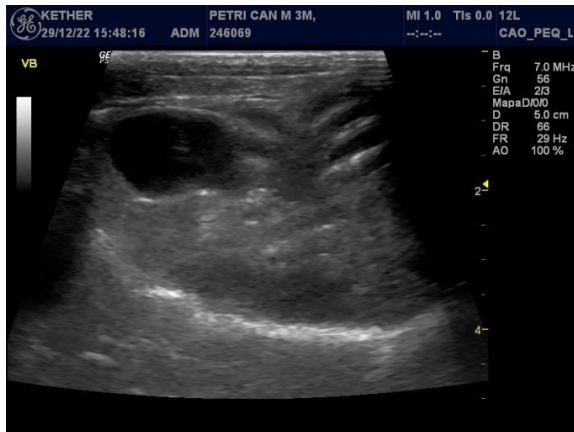Análise Clínica No.001305086

Dt Coleta: 29/12/2022

Nome.....: PEDRI
Espécie.....: CANINA
Sexo.....: MACHO

Raça.....: SHIH -TZU
Idade.....: 3 Mes(es)

Prop.....: LEILA MARIA DA SILVA
Médico Vet.: MARIA APARECIDA GUEDES PADILHA KLEIN GRAUPEN
Clínica vet.: PET SHOP CENTRAL



##1