



HOSPITAL VETERINÁRIO DA ANCLIVEPA-SP

DATA: 27/12/2022

PACIENTE: MILI/ JEISSIANE (495763)

RELATÓRIO ULTRASSONOGRÁFICO

Bexiga: em topografia habitual, grande distensão, conteúdo anecoico sem debris, paredes preservadas uretra caudal mantida.

Rins e Ureteres: em topografia habitual (RD 3,39cm / RE 3,23cm). Ambos com contornos definidos, parênquima homogêneo normoecóico, distinção e proporção cortico medular mantida, sistema pielocalicial mantido. Ausência de mineralizações.

Baço: formato preservado, contornos definidos, dimensões mantidas (0,74cm) parênquima homogêneo normoecóico, vasos preservados.

Fígado: Topografia habitual, lobos hepáticos com volume mantido, parênquima homogêneo hiperecoico, bordos arredondados, regulares. Diafragma preservado. Vasos preservados. Ductos intra-hepáticos não caracterizados. Vesícula biliar: repleção adequada, preenchida por conteúdo anecoico com sedimentos ecogênicos em pequena quantidade, paredes normoespessas regulares. Ducto biliar não caracterizado.

Sistema gastrointestinal:

Estômago: Topografia habitual, dilatado por conteúdo líquido, paredes espessadas (0,66cm) regulares, estratificação mantida, hipomotilidade. Píloro não caracterizado.

Pâncreas: pâncreas não caracterizado

Alças Intestinais: segmentos avaliados com parâmetros ultrassonográficos preservados.

Adrenais: caracterizadas com parâmetros ultrassonográficos preservados ADD 1,27cm x 0,30cm e ADE 1,29cm x 0,43cm

Observações:

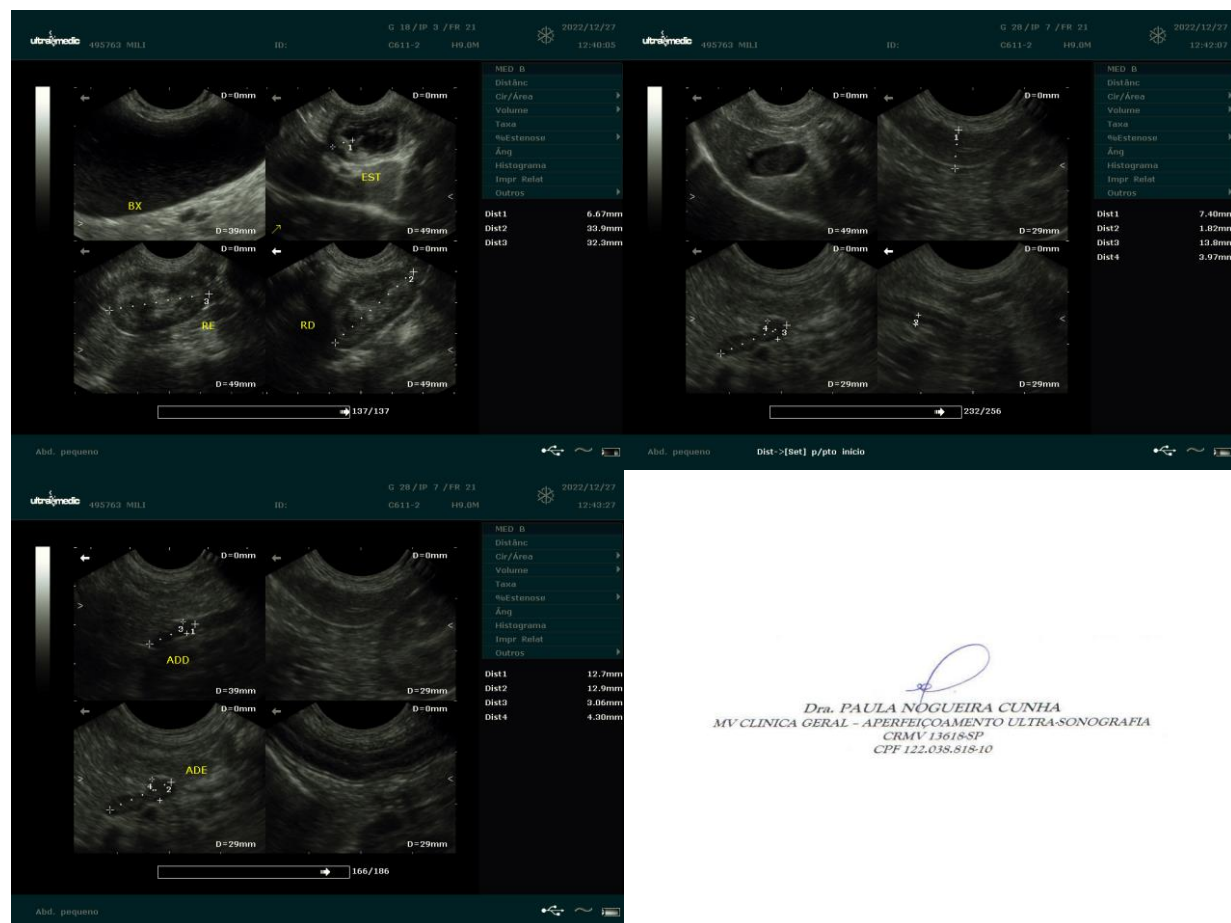
Ausência de líquido livre.

Linfonodos não caracterizados.


Dra. PAULA NOGUEIRA CUNHA
MV CLÍNICA GERAL - APERFEIÇOAMENTO ULTRA-SONOGRAFIA
CRMV 136188/SP
CPF 122.038.818-10

IMPRESSÃO SONOGRÁFICA:

Gastrite moderada
hepatopatia leve e lama biliar



Dra. PAULA NOGUEIRA CUNHA
MV CLINICA GERAL - APERFEIÇOAMENTO ULTRA-SONOGRAFIA
CRMV 13618-SP
CPF 122.038.818-10