

DATA: 16/03/2023

PACIENTE: MARRIE / JANAINA (491287)

## RELATÓRIO ULTRASSONOGRÁFICO – GESTACIONAL

Primeiro exame ultrassonográfico.

Cornos uterinos distendidos por conteúdo fetal – fetos em fase mediana do desenvolvimento, diferenciação entre tórax e abdômen nítida, câmara cardíaca caracterizada com parâmetros preservados.

Movimento positivo ao estímulo mecânico.

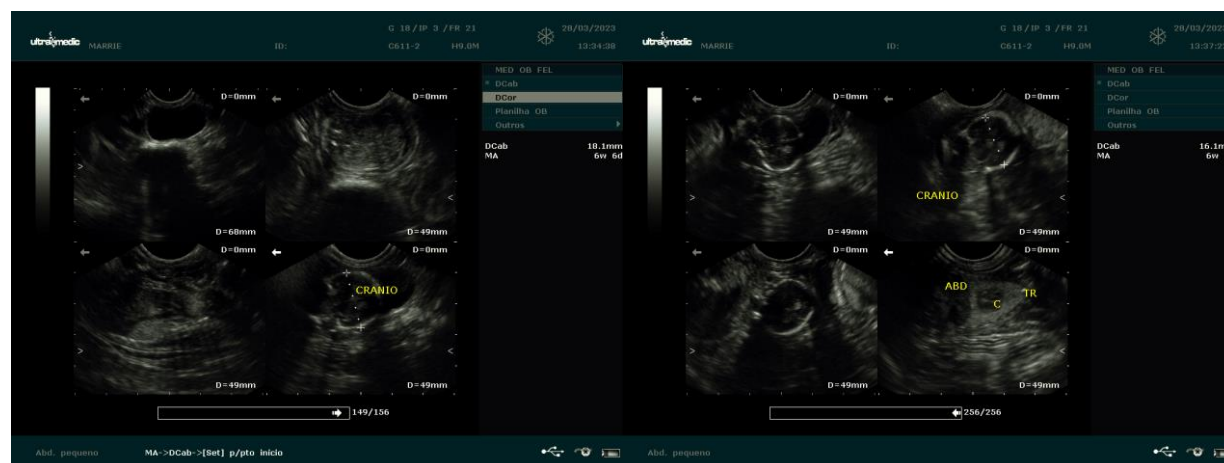
Organogênese em diferenciação.

Esqueleto total preservado.

Crânios fetais caracterizados mensurados em torno de 1,80cm

## IMPRESSÃO SONOGRÁFICA:

Gestação viável de múltiplos fetos com idade gestacional aproximada de 43 dias, margem de erro de 2 dias. Dias para parto em torno de 18 dias.



  
Dra. PAULA NOGUEIRA CUNHA  
MV CLINICA GERAL - APERFEIÇOAMENTO ULTRA-SONOGRAFIA  
CRMV 13618-SP  
CPF 122.038.818-10