



HOSPITAL VETERINÁRIO DA ANCLIVEPA-SP

DATA: 17/11/2022

PACIENTE: LUCK /JONATHAN (483501)

RELATÓRIO ULTRASSONOGRÁFICO

Bexiga: em topografia habitual, distensão adequada, conteúdo anecoico sem debris. Paredes delgadas normoespessas regulares, uretra caudal mantida. Sem sinais de obstrução.

Rins e Ureteres: em topografia habitual. RE 5,13cm / RD 4,35cm. Rim esquerdo com parênquima homogêneo tendendo a hiperecoico, rim direito com parênquima homogêneo normoeicoico. Contornos definidos, distinção e boa proporção cortico medular, sistema pielocalicial preservado. Ausência de mineralizações. Ureter preservado.

Baço: em topografia habitual, dimensões mantidas (1,41cm). Parênquima homogêneo normoeicoico. Vasos preservados.

Fígado: parênquima homogêneo normoeicoico, lobos hepáticos com volume preservado, bordos regulares e afilados. Diafragma mantido. Grandes vasos preservados.

Vesícula biliar: em topografia habitual distendida por conteúdo anecoico. Paredes normoespessas regulares. Ductos intra-hepáticos não caracterizados. Ducto biliar comum não caracterizado.

Sistema gastrointestinal:

Estômago: em topografia habitual, contraído com conteúdo alimentar / gasoso, paredes normoespessas (0,46cm) regulares, estratificação e motilidade preservadas. Píloro preservado.

Pâncreas: não caracterizado.

Alças Intestinais: segmentos intestinais passíveis de avaliação com parâmetros ultrassonográficos preservados.

Próstata: em topografia habitual com formato preservado, parênquima homogêneo normoeicoico. Presença de múltiplas micro litíases (0,20cm) em uretra prostática.

Testículos: orquiectomia

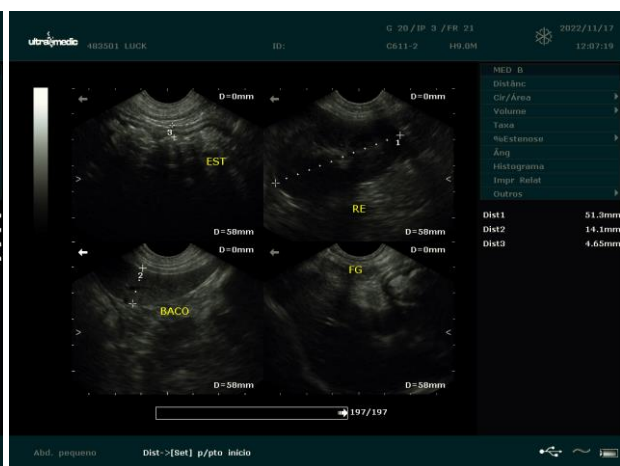
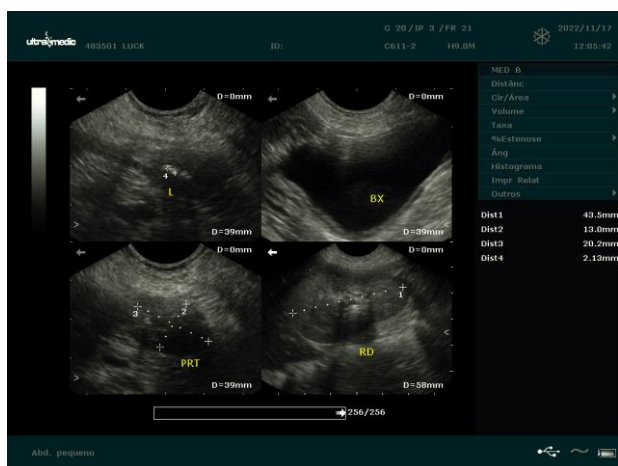
Observações:

Ausência de líquido livre


Dra. PAULA NOGUEIRA CUNHA
MV CLINICA GERAL - APERFEIÇOAMENTO ULTRASSONOGRAFIA
CRMV 136188SP
CPF 122.038.818-10

IMPRESSÃO SONOGRÁFICA:

Micro litíases em uretra prostática



Dra. PAULA NOGUEIRA CUNHA
 MV CLINICA GERAL - APERFEIÇOAMENTO ULTRA-SONOGRAFIA
 CRMV 13618-SP
 CPF 122.038.818-10