



# HOSPITAL VETERINÁRIO DA ANCLIVEPA-SP

DATA: 14/11/2022

PACIENTE: LEO /JANAINA (482777)

## RELATÓRIO ULTRASSONOGRÁFICO

**Bexiga:** em topografia habitual, distensão moderada, conteúdo anecoico com discreta quantidade de debris e cristais em suspensão, paredes delgadas normoespessas regulares, uretra caudal mantida.

**Rins e Ureteres:** em topografia habitual. RE 4,25cm / RD 4,71cm. Rim direito com parênquima levemente grosseiro tendendo a hiperecoico, contornos definidos, boa distinção cortico medular e leve perda da proporção cortico medular, sistema pielocalicial mantido. Ausência de mineralizações. Ureter preservado. Rim esquerdo com parâmetros ultrassonográficos preservados.

**Baço:** em topografia habitual, dimensões levemente aumentadas(1,26cm). Parênquima homogêneo normoecóico. Vasos preservados.

**Fígado:** parênquima homogêneo normoecóico, lobos hepáticos com volume preservado, bordos regulares e afilados. Diafragma mantido. Grandes vasos preservados.

**Vesícula biliar:** em topografia habitual distendida por conteúdo anecoico. Paredes normoespessas regulares. Ductos intra-hepáticos não caracterizados. Ducto biliar comum não caracterizado.

### **Sistema gastrointestinal:**

**Estômago:** em topografia habitual, distendido por conteúdo alimentar / gasoso, paredes normoespessas regulares, estratificação e motilidade preservadas. Píloro preservado.

**Pâncreas:** não caracterizado.

**Alças Intestinais:** segmentos intestinais passíveis de avaliação com parâmetros ultrassonográficos preservados.

### **Observações:**

*Ausência de líquido livre*

*Linfonodos mesentéricos reativos.*

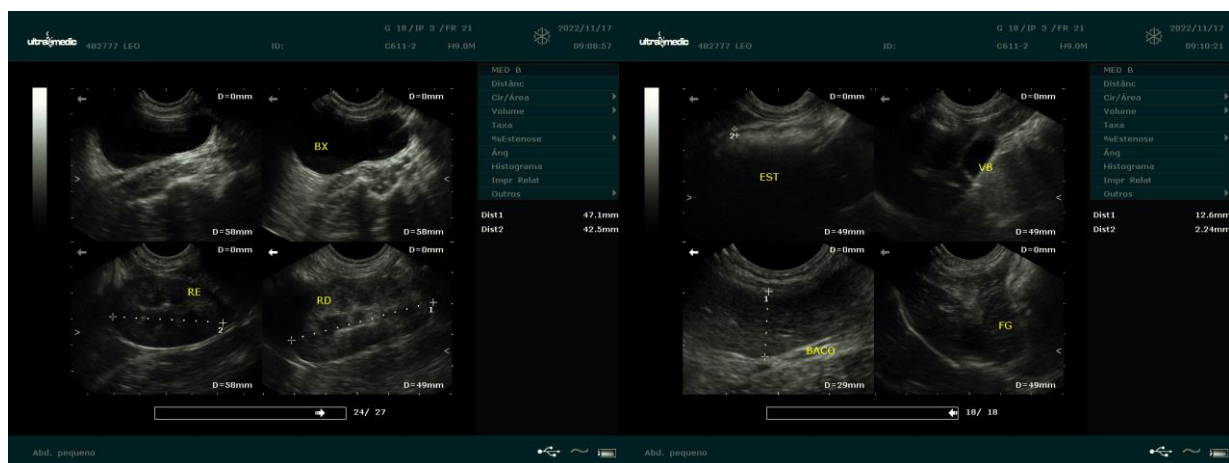
  
Dra. PAULA NOGUEIRA CUNHA  
MV CLINICA GERAL - APERFEIÇOAMENTO ULTRASSONOGRAFIA  
CRMV 136188SP  
CPF 122.038.818-10

## IMPRESSÃO SONOGRÁFICA:

*Cistite discreta sem sinais de obstrução.*

*Leve esplenomegalia.*

*Leve alteração renal direita a investigar*



*Dra. PAULA NOGUEIRA CUNHA*  
MV CLINICA GERAL - APERFEIÇOAMENTO ULTRA-SONOGRAFIA  
CRMV 13618-SP  
CPF 122.038.818-10