



HOSPITAL VETERINÁRIO DA ANCLIVEPA-SP

DATA: 01/02/2023
PACIENTE: LUPY / JOSE (471760)

RELATÓRIO ULTRASSONOGRÁFICO

Bexiga: em topografia habitual, distensão adequada, conteúdo anecoico sem debris, paredes preservadas, uretra caudal mantida.

Rins e Ureteres: dimensões preservadas (RE 2,89cm / RD 2,90cm), contornos pouco definidos, parênquima grosseiro hiperecoico, perda da distinção e da proporção cortico medular – com espessamento da cortical, sistema pielocalicial pouco definido. Ausência de mineralizações.

Baço: em topografia habitual, com dimensões mantidas (1,0cm), parênquima homogêneo normoecóico, vasos preservados.

Fígado: Topografia habitual, lobos hepáticos com volume mantido, parênquima homogêneo normoecóico, bordos arredondados, regulares. Vasos preservados. Ductos intra-hepáticos não caracterizados.

Vesícula biliar: repleção adequada, preenchida por conteúdo anecoico com pequena quantidade de sedimento ecogênicos, paredes normoespessas regulares. Ducto biliar não caracterizado.

Estômago: Topografia habitual, distendido por conteúdo padrão gasoso, paredes normoespessas regulares, estratificação mantida, motilidade mantida. Píloro não caracterizado. **Pâncreas:** topografia pancreática sem alterações morfológicas mensurado em torno de 1,40cm, não há reatividade adjacente.

Alças Intestinais: segmentos intestinais com parâmetros ultrassonográficos preservados.

Próstata: em atrofia

Testículos: orquiectomia

Adrenais: não caracterizadas

Observações:

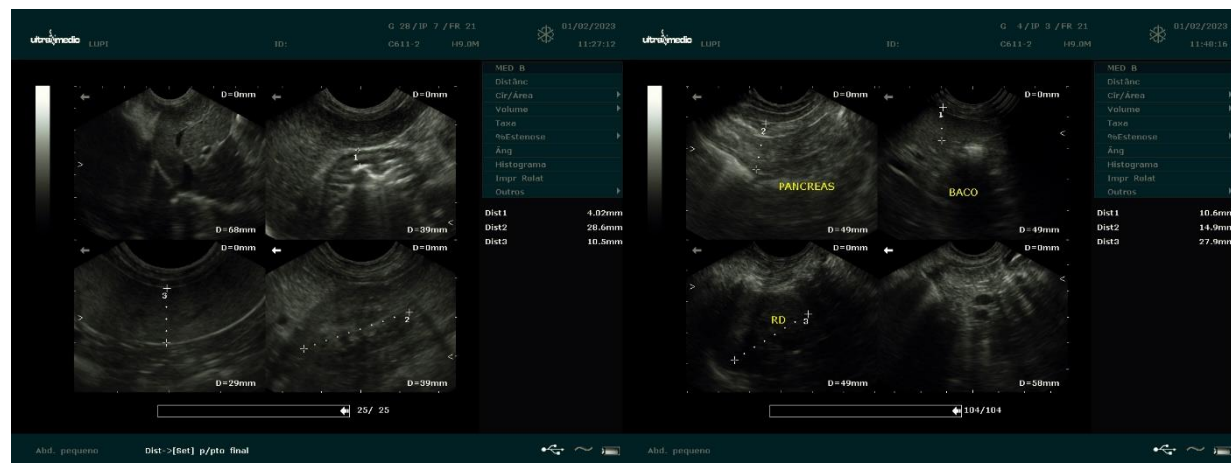
Ausência de líquido livre.

Linfonodos não caracterizados.


Dra. PAULA NOGUEIRA CUNHA
MV CLÍNICA GERAL - APERFEIÇOAMENTO ULTRA-SONOGRAFIA
CRMV 13618-SP
CPF 122.038.818-10

IMPRESSÃO ULTRASSONOGRÁFICA:

Alteração morfológica renal bilateral – aspecto inflamatório a investigar
Lama biliar leve a moderada




Dra. PAULA NOGUEIRA CUNHA
MV CLINICA GERAL - APERFEIÇOAMENTO ULTRA-SONOGRAFIA
CRMV 13618-SP
CPF 122.038.818-10