



# HOSPITAL VETERINÁRIO DA ANCLIVEPA-SP

DATA: 18/04/2023

PACIENTE: FLAVINHA/ JULIA (505822)

## RELATÓRIO ULTRASONOGRÁFICO

**Bexiga:** moderada distensão, conteúdo anecoico sem debris celulares, sem sedimentos, paredes finas e regulares, uretra caudal preservada, sem sinais de obstrução.

**Rins e Ureteres:** RE 2,89cm / RD 3,0cm. contornos definidos, parênquima homogêneo normoecóico, distinção e proporção cortico medular preservada. Sistema pielocalicial definido. Ureter preservado.

**Baço:** em topografia habitual, dimensões preservadas, parênquima homogêneo normoecóico. Hilo esplênico preservado.

**Fígado:** em topografia habitual, lobos hepáticos com volume preservado, parênquima homogêneo normoecóico, margens afiladas, regulares. Vasos intra-hepáticos preservados. Ductos intra-hepáticos preservados. **Vesícula biliar:** com distensão moderada, preenchida por conteúdo anecóico com sedimentos ecogênicos ao centro com pouca mobilidade. Ducto biliar preservado.

**Estômago:** em topografia habitual, contraído sem conteúdo, paredes normoespessas com manutenção da estratificação e da motilidade. Píloro não caracterizado. **Pâncreas:** não caracterizado.

**Alças Intestinais:** Os segmentos intestinais avaliados apresentam paredes preservadas, lúmen sem conteúdo, estratificação e motilidade mantida.

### Observação:

Ausência de líquido livre

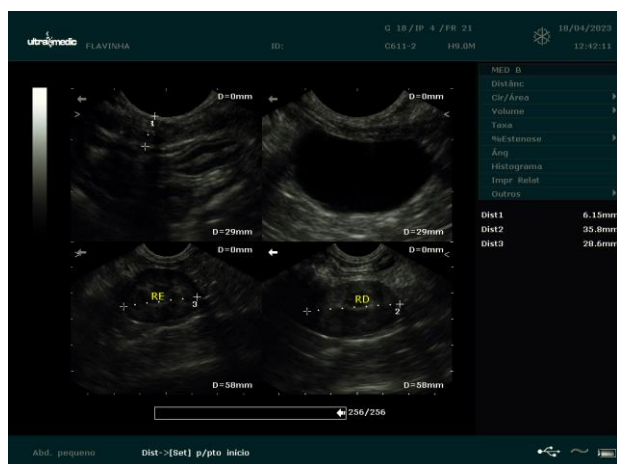
Linfonodos não caracterizados.


Dra. PAULA NOGUEIRA CUNHA  
MV CLÍNICA GERAL - APERFEIÇOAMENTO ULTRA-SONOGRAFIA  
CRMV 13618-SP  
CPF 122.038.818-10

## IMPRESSÃO DIAGNÓSTICA:

Varredura abdominal com parâmetros preservados

Linha de sutura – fios caracterizados com camada muscular e peritônio preservados sem descontinuidade.



  
Dra. PAULA NOGUEIRA CUNHA  
MV CLINICA GERAL - APERFEIÇOAMENTO ULTRA-SONOGRAFIA  
CRMV 13618-SP  
CPF 122.038.818-10