

No. do Exame: 001078399
Nome.....: LAYD
Raça.....: LABRADOR RETRIEVER
Sexo.....: FÊMEA
Proprietário: JACQUELINE SANTIAGO DE OLIVEIRA
Medico Vet.: LEAUHANNY JANKE E SILVA
Clinica Vet.: ANCLIVEPA CASA VERDE (161)

Data Entrada: 10/03/2023
Espécie...: CANINA
Idade: 12 Ano(s)
Tel.: 93352-0196
CRMV: 40397

ULTRASSONOGRAFIA ABDOMINAL

Em região mesogástrica esquerda há uma neoformação de origem e etiologia indefinida, formato irregular em íntimo contato com silhueta esplênica, hipocogênica heterogênea, medindo cerca de 7,43 x 6,34cm em seus maiores eixos - caso clínico julgue necessário, sugere-se realização de exames complementares (tomografia computadorizada) e / ou procedimentos complementares (laparotomia exploratória).

Fígado dimensões preservadas dentro dos limites do gradil costal, superfície lisa, margens regulares e afiladas, ecotextura e ecogenicidade preservadas.

Arquitetura vascular portal e intra-hepática preservadas quanto ao calibre e trajeto dos vasos.

Vesícula Biliar repleta por conteúdo anecogênico homogêneo, paredes finas e ecogênicas.

Estômago com conteúdo luminal de padrão gasoso, paredes de aspecto sonográfico mantido com padrão em camadas medindo 0,38cm de espessura nas porções passíveis de avaliação sonográfica.

Alças intestinais de distribuição topográfica habitual, paredes de aspecto sonográfico mantido com padrão em camadas medindo 0,47cm o duodeno. Peristaltismo evolutivo e número de contrações normal nas porções visibilizadas.

Pâncreas segmento pancreático direito medindo 1,05cm de espessura, ecotextura e ecogenicidade preservadas.

Baço dimensões preservadas, margens finas, contornos definidos, superfície lisa, ecogenicidade preservada e ecotextura homogênea, salvo pela presença de 1(um) nódulo em corpo esplênico, hipocogênico homogêneo medindo 2,03 x 1,94cm (hiperplasia nodular? / processo neo infiltrativo?).

Há linfonodomegalia em região mesogástrica medindo 4,77 x 2,77cm em antímero esquerdo e 1,44cm em antímero direito.

Bexiga em repleção por conteúdo anecogênico homogêneo e formato habitual. Paredes de padrão trilaminar medindo 0,18cm de espessura, margens internas lisas.

Rins formato mantido, topografia habitual simétricos medindo 7,86cm o direito e 6,87cm o esquerdo de comprimento em plano dorsal.

Contornos regulares e definidos, ecogenicidade preservada. Definição córtico medular reduzida. Há mineralização em recessos pélvicos. Não há litíases e/ou dilatação de pelve.

Aparelho reprodutor Não caracterizado, status pós cirúrgico (OSH) em região topográfica de coto uterino e pedículos ovarianos sem evidências de alterações sonográficas.

Glândulas adrenais não caracterizadas neste estudo em virtude de gás em trato gastrointestinal.

Não há evidências sonográficas de alterações nas porções visibilizadas dos grandes vasos abdominais.

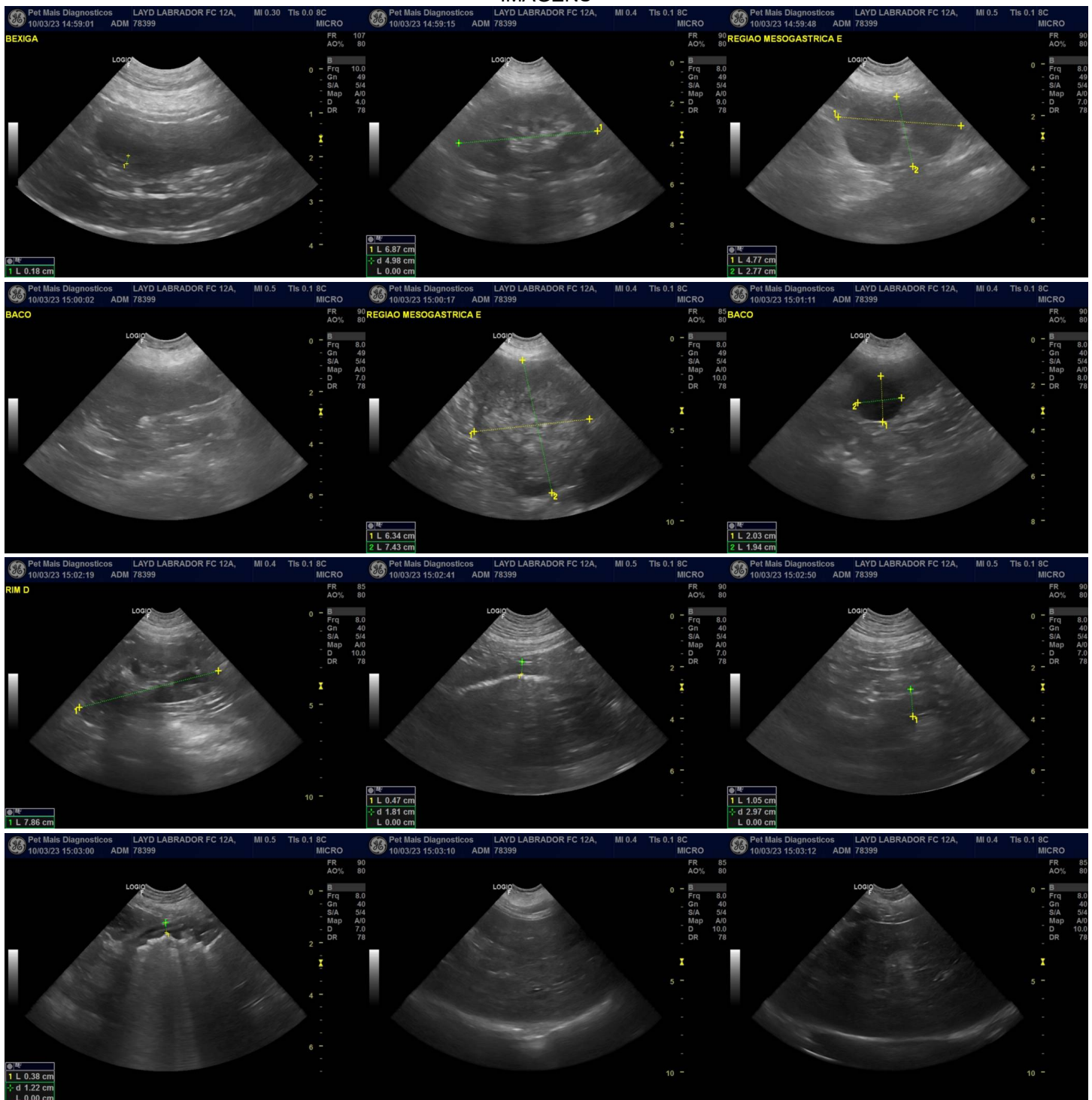
Ausência de líquido livre na cavidade abdominal.

O valor preditivo de qualquer exame de diagnóstico por imagem depende da análise conjunta dos dados clínicos e demais exames do paciente.

No. do Exame: 001078399
Nome.....: LAYD
Raça.....: LABRADOR RETRIEVER
Sexo.....: FÊMEA
Proprietário: JACQUELINE SANTIAGO DE OLIVEIRA
Medico Vet.: LEAUHANNY JANKE E SILVA
Clinica Vet.: ANCLIVEPA CASA VERDE (161)

Data Entrada: 10/03/2023
Espécie...: CANINA
Idade: 12 Ano(s)
Tel.: 93352-0196
CRMV: 40397

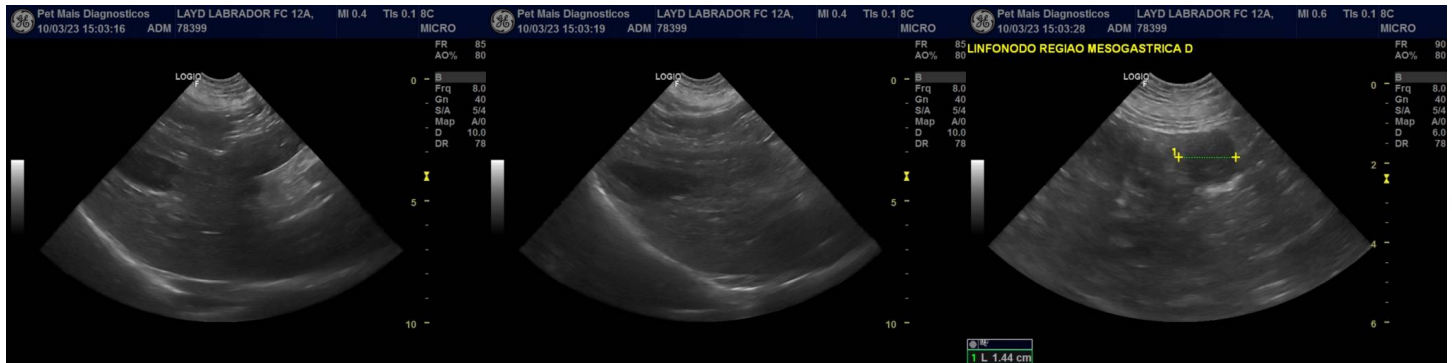IMAGENS



*O valor preditivo de qualquer exame complementar ao diagnóstico depende de uma análise conjunta dos demais dados do paciente

No. do Exame: 001078399
Nome.....: LAYD
Raça.....: LABRADOR RETRIEVER
Sexo.....: FÊMEA
Proprietário: JACQUELINE SANTIAGO DE OLIVEIRA
Medico Vet.: LEAUHANNY JANKE E SILVA
Clinica Vet.: ANCLIVEPA CASA VERDE (161)

Data Entrada: 10/03/2023
Espécie...: CANINA
Idade: 12 Ano(s)
Tel.: 93352-0196
CRMV: 40397



Victor Luis Matos Pereira
Victor Luis Matos Pereira
Médico Veterinário
CRMV/SP: 54.558