



HOSPITAL VETERINÁRIO DA ANCLIVEPA-SP

DATA: 06/03/2023

PACIENTE: NEGUINHO / ISRAEL (518770)

RELATÓRIO ULTRASONOGRÁFICO

Bexiga: distensão moderada, conteúdo anecoico com debris finos e filamentosos em suspensão, paredes finas e regulares, estratificação mantida, trígono mantido. Uretra caudal preservada sem dilatação sem sinais de obstrução.

Rins e Ureteres: em topografia habitual. RE 3,75cm / RD 3,97cm, contornos definidos, parênquima homogêneo normoecóico, distinção e proporção cortico mantida, sistema pielocalicial preservado. Ureteres não caracterizados.

Baço: em topografia habitual, dimensões preservadas (0,83cm), parênquima homogêneo normoecóico. Vasos preservados.

Fígado: parênquima homogêneo hiperecoico, margens finas e regulares. Diafragma mantido. Veia cava caudal preservada. **Vesícula biliar:** distendida por conteúdo anecoico com sedimentos ecogênicos densos aderidos em parede. Ducto cístico não caracterizado.

Estômago: pouco distendido por conteúdo gasoso, paredes finas (0,18cm) regulares com estratificação e motilidade mantida. **Pâncreas:** não caracterizado. **Alças Intestinais:** segmentos intestinais passíveis de avaliação com paredes finas, estratificação mantida e sem conteúdo luminal.

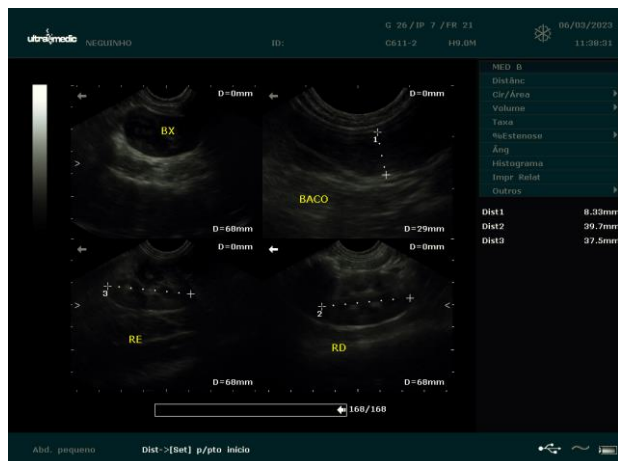
Observações:

Ausência de líquido livre.


Dra. PAULA NOGUEIRA CUNHA
MV CLINICA GERAL - APERFEIÇOAMENTO ULTRA-SONOGRAFIA
CRMV 13618-SP
CPF 122.038.518-10

IMPRESSÃO SONOGRÁFICA:

Varredura abdominal com parâmetros ultrassonográficos preservados até o presente momento.



Dra. PAULA NOGUEIRA CUNHA
MV CLINICA GERAL - APERFEIÇOAMENTO ULTRA-SONOGRAFIA
CRMV 136188SP
CPF 122.038.818-10