



HOSPITAL VETERINÁRIO DA ANCLIVEPA-SP

DATA: 03/03/2023

PACIENTE: LOLA / INGRID (516006)

RELATÓRIO ULTRASONOGRÁFICO

Bexiga: distensão moderada, conteúdo anecoico sem debris sem sedimentos, paredes finas regulares, estratificação mantida, trígono mantido. Uretra caudal preservada sem dilatação sem sinais de obstrução.

Rins e Ureteres: em topografia habitual (RD 5,32cm / RE 4,55cm) ambos com contornos definidos, parênquima homogêneo hiperecoico, distinção e proporção cortico medular mantida no esquerdo e discretamente alterada no direito com espessamento da cortical, sistema pielocalicial preservado. Ureteres não caracterizados.

Baço: desvio de seu eixo para abdômen caudal e medial com dimensões acentuadamente aumentadas (1,70cm), parênquima homogêneo normoecóico. Vasos preservados.

Fígado: parênquima homogêneo hiperecoico, leve aumento do volume, margens finas e regulares. Diafragma mantido. Veia cava caudal evidente com dilatação do lúmen (0,77cm). **Vesícula biliar:** distendida por conteúdo hipoecóico com sedimentos ecogênicos densos flutuantes. Ducto cístico não caracterizado.

Estômago: distendido por conteúdo alimentar e gasoso em quantidade moderada, paredes com camada submucosa evidente e espessa (0,27cm) com estratificação e motilidade mantida. **Pâncreas:** não caracterizado. **Alças Intestinais:** segmentos intestinais com paredes normoespessas, motilidade mantida e conteúdo luminal gasoso e mucoide em alguns segmentos.

Adrenais: formatos preservados, contornos definidos parênquima homogêneo normoecóico, com aumento de suas dimensões: ADD 1,85cm x 0,83cm e ADE 1,78cm x 0,67cm.

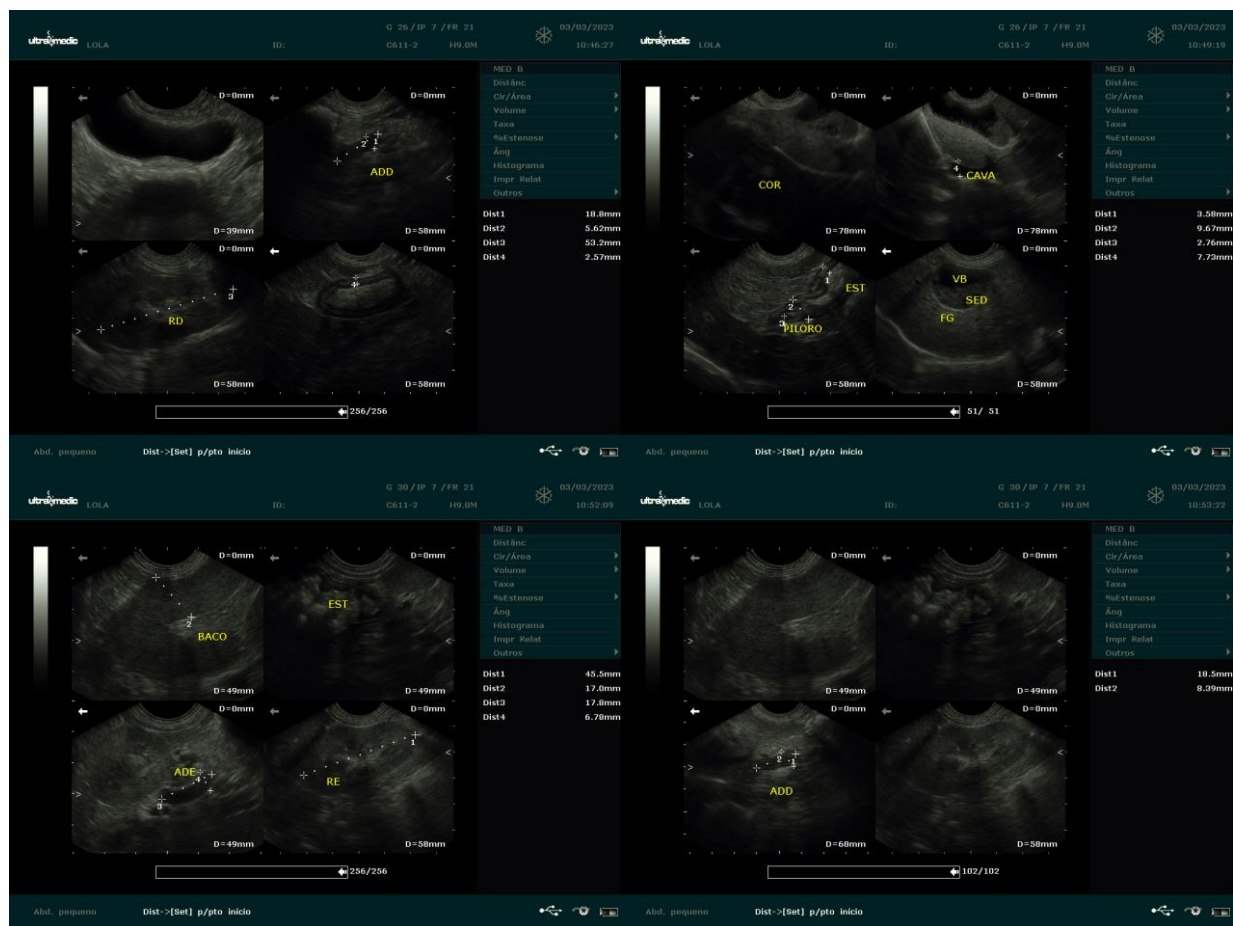
Observações:

Ausência de líquido livre.


Dra. PAULA NOGUEIRA CUNHA
MV CLINICA GERAL - APERFEIÇOAMENTO ULTRA-SONOGRAFIA
CRMV 13618-SP
CPF 122.038.818-10

IMPRESSÃO SONOGRÁFICA:

Hepatopatia infiltrativa adiposa ou esteroideal moderada a grave
Dilatação de cava caudal – hipertensão? Congestão passiva? Cardiopatia
Lama biliar
Edema de submucosa gástrica – congestão passiva? Cardiopatia?
Esplenomegalia acentuada
Adrenopatia bilateral – hiperplásicas a esclerocar (ADD 1,85cm x 0,83cm e ADE 1,78cm x 0,67cm)



Dra. PAULA NOGUEIRA CUNHA
MV CLÍNICA GERAL - APERFEIÇOAMENTO ULTRA-SONOGRAFIA
CRMV 13618-SP
CPF 122.038.818-10



HOSPITAL VETERINÁRIO DA ANCLIVEPA-SP

AV JUSCELINO KUBITSCHEK DE OLIVEIRA, 214 – TAUBATÉ/SP