



HOSPITAL VETERINÁRIO DA ANCLIVEPA-SP

DATA: 28/02/2023

PACIENTE: LAION / ISABEL (517043)

RELATÓRIO ULTRASONOGRÁFICO

Bexiga: grande distensão, conteúdo anecoico sem debris ecogênicos flutuantes. Paredes normoespessas regulares, trígono mantido. Uretra caudal não caracterizada.

Rins e Ureteres: RD 4,18cm / RE 3,60cm. Tanto rim direito quanto esquerdo apresentam contornos definidos, ambos possuem descontinuidade da capsula renal na região ventro dorsal devido presença de nódulos heterogêneos hipoeecóicos irregulares mensurados em torno de 0,81cm x 0,80cm no esquerdo e 1,0cm x 1,0cm no direito. Parênquima homogêneo normoeecóico, leve perda da distinção e da proporção cortico medular, sistema pielocalicial preservado, ausência de mineralizações. Ureter não caracterizado.

Baço: em topografia habitual com dimensões mantidas (0,80cm) parênquima homogêneo normoeecóico, vasos preservados.

Fígado: lobos hepáticos com parênquima homogêneo normoeecóico com aumento do volume, margens arredondadas regulares. Diafragma mantido, vasos preservados. **Vesícula biliar:** septada, distendida por conteúdo anecoico sem sedimento. Ducto comum preservado.

Estômago: contraído sem conteúdo, paredes preservadas, estratificação motilidade mantida. **Pâncreas:** não caracterizado

Alças Intestinais: segmentos intestinais passíveis de avaliação com paredes preservadas, delgadas com estratificação mantida, motilidade mantida

Observações:

Ausência de líquido livre.

Linfonodos hepático reativo

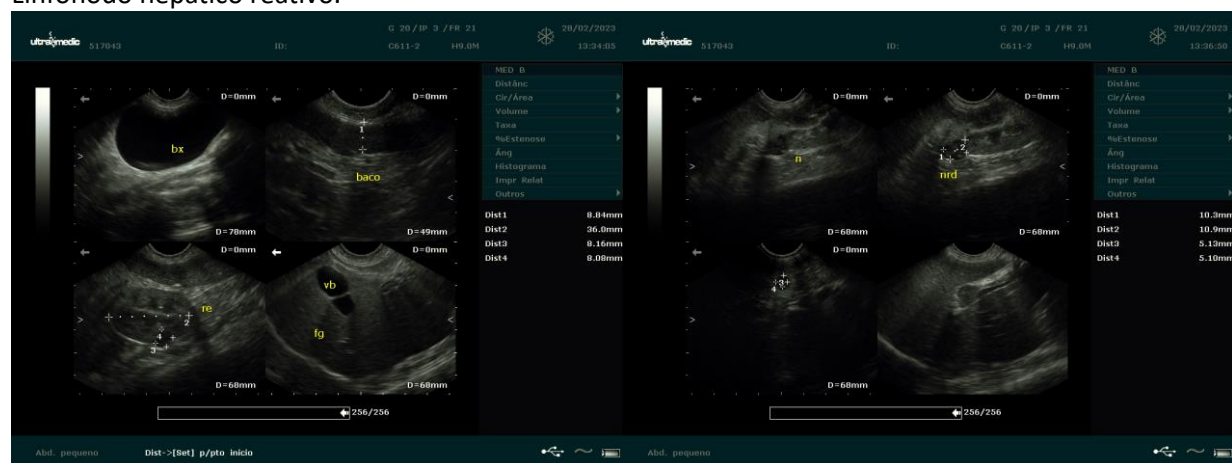

Dra. PAULA NOGUEIRA CUNHA
MV CLINICA GERAL - APERFEIÇOAMENTO ULTRA-SONOGRAFIA
CRMV 13618-SP
CPF 122.038.818-10

IMPRESSÃO SONOGRÁFICA:

Neoformações em parênquima renal direito e esquerdo, lesões focais que se projetam para fora do parênquima com mediadas aproximadas de 1,0cm.

Hepatomegalia

Linfonodo hepático reativo.



Dra. PAULA NOGUEIRA CUNHA
MV CLINICA GERAL - APERFEIÇOAMENTO ULTRA-SONOGRAFIA
CRMV 13618-SP
CPF 122.038.818-10