



# HOSPITAL VETERINÁRIO DA ANCLIVEPA-SP

DATA: 07/11/2022

PACIENTE: DIDU /INES (480271)

## RELATÓRIO ULTRASONOGRÁFICO

**Bexiga:** distensão adequada, conteúdo anecoico sem debris. paredes normoespessas regulares, estratificação mantida. Uretra caudal preservada.

**Rins e Ureteres:** em topografia habitual, RE 5,04cm / RD não mensurado e não caracterizado (excesso de conteúdo gasoso – sem janela acústica), rim esquerdo com parênquima grosseiro hiperecótico, perda da distinção e proporção cortico medular mantida, sistema pielocalicial preservado, presença ade mineralizações em recesso renais. Ureter preservado.

**Baço:** em topografia habitual dimensões mantidas, parênquima homogêneo normoecótico com contornos definidos e bordos arredondados, vasos preservados.

**Fígado:** em topografia habitual, lobos hepáticos com volume mantido, parênquima homogêneo normoecótico, bordos afilados, regulares. Diafragma mantido. Grandes vasos preservados.

**Vesícula biliar:** distendida por conteúdo anecoico. Paredes normoespessas regulares. Ducto biliar não caracterizado.

### **Sistema gastrointestinal:**

**Estômago:** em topografia habitual, distendido por conteúdo gasoso/ mucoide, paredes normoespessas, estratificação e motilidade mantida. Píloro não caracterizado.

**Pâncreas:** não caracterizado.

**Alças Intestinais:** segmentos intestinais preservados

### **Observações:**

*Ausência de líquido livre.*

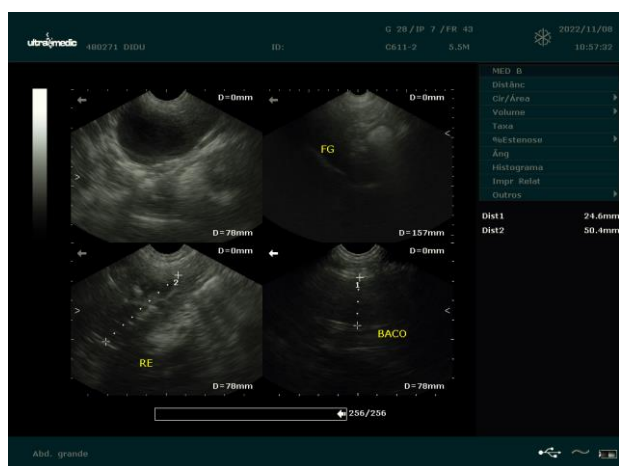
*Linfonodo não caracterizado.*

  
Dra. PAULA NOGUEIRA CUNHA  
MV CLINICA GERAL - APERFEIÇOAMENTO ULTRA-SONOGRAFIA  
CRMV 13618-SP  
CPF 122.038.818-10

## **IMPRESSÃO SONOGRÁFICA:**

***Nefropatia unilateral esquerda***

***Rim direito não caracterizado – excesso de conteúdo gasoso (sem janela acústica)***



*Dra. PAULA NOGUEIRA CUNHA*  
MV CLINICA GERAL - APERFEIÇOAMENTO ULTRA-SONOGRAFIA  
CRMV 13618-SP  
CPF 122.038.818-10