



HOSPITAL VETERINÁRIO DA ANCLIVEPA-SP

DATA: 29/12/2022

PACIENTE: MITTY / IVANETE (429097)

RELATÓRIO ULTRASSONOGRÁFICO

Bexiga: repleção adequada, distendida por conteúdo anecóico sem debris sem sedimentos, paredes normoespessas, estratificação mantida, trígono preservado.

Rins e Uteres: em topografia habitual, RE 3,53cm / RD 4,30cm. Rim esquerdo parênquima grosseiro tendendo a hiperecótico, com deformidade e espessamento da cortical, leve perda da distinção cortico medular, sistema pielocalicial discretamente dilatado. Rim direito com dimensões mantidas parênquima homogêneo hiperecótico, contornos definidos, proporção e distinção cortico medular mantida, ausência de mineralizações.

Baço: em topografia habitual, contornos definidos, dimensões levemente aumentadas (1,20cm), parênquima grosseiro normoeecótico, vasos preservados.

Fígado: Em topografia habitual, lobos hepáticos com parênquima homogêneo tendendo a hiperecótico, bordos afilados, regulares. Vasos preservados. Ductos intra-hepáticos não caracterizados.

Vesícula biliar: com média repleção preenchida por conteúdo anecóico sem sedimentos. Paredes hiperecóticas discretamente espessada, regulares. Ducto biliar não caracterizado.

Sistema gastrointestinal:

Estômago: em topografia habitual, distendido por conteúdo gasoso, paredes normoespessas e regulares, com estratificação e motilidade mantida. Píloro não caracterizado.

Pâncreas: não caracterizado.

Alças Intestinais: os segmentos intestinais com parâmetros ultrassonográficos dentro da normalidade.

Adrenais : não caracterizadas

Observações:

Ausência de líquido livre

Linfonodos não caracterizados.

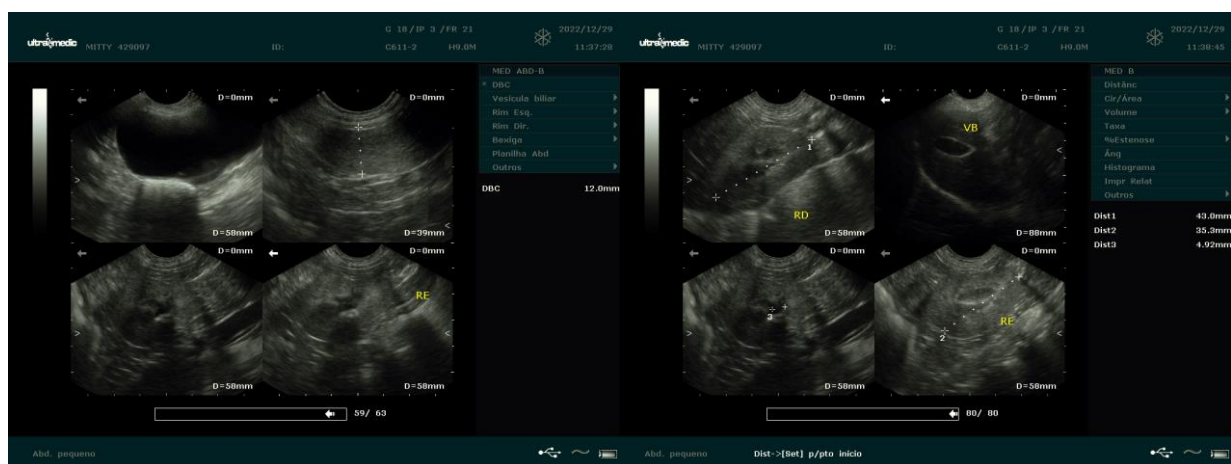

Dra. PAULA NOGUEIRA CUNHA
MV CLINICA GERAL - APERFEIÇOAMENTO ULTRA-SONOGRAFIA
CRMV 13618-SP
CPF 122.038.818-10

IMPRESSÃO ULTRASSONOGRÁFICA:

Leve alteração da ecogenicidade hepática.

Colecistite biliar leve – não há sinais de obstrução.

Nefropatia bilateral – rim esquerdo com discreta dilatação de pelve – senilidade?? / DRC??




Dra. PAULA NOGUEIRA CUNHA
MV CLINICA GERAL - APERFEIÇOAMENTO ULTRASSONOGRAFIA
CRMV 13618-SP
CPF 122.038.818-10