



HOSPITAL VETERINÁRIO DA ANCLIVEPA-SP

DATA: 08/05/2023

PACIENTE: DUDA / GENI (523749)

RELATÓRIO ULTRASONOGRÁFICO

Bexiga: média distensão, conteúdo anecoico sem debris, paredes normoespessas regulares, estratificação preservada, uretra caudal preservada.

Rins e Ureteres: Topografia habitual, RD 5,29cm / RE 4,21cm. Dimensões mantidas, contornos regulares, parênquima homogêneo normoecóico, distinção e proporção cortico medular mantida, sistema pielocalicial mantido. Ausência de mineralizações ou litíases. Ureteres não caracterizados.

Baço: em topografia habitual com dimensões aumentadas (2,31cm), contornos definidos, parênquima homogêneo normoecóico, vasos preservados.

Fígado: em topografia habitual, lobos hepáticos volume preservado, parênquima homogêneo normoecóico, bordos afilados, regulares. Grandes vasos preservados. Vasos e ductos intra-hepáticos não caracterizados.

Vesícula biliar: distensão adequada preenchida por conteúdo anecoico sem sedimentos. Paredes normoespessas regulares. Ducto biliar não caracterizado.

Estômago: em topografia habitual, distendido por conteúdo gasoso. Paredes normoespessas (0,32cm) regulares, com estratificação mantida, motilidade mantida. Píloro não caracterizado. **Pâncreas:** não caracterizado. **Alças Intestinais:** segmentos avaliados com distensão do lúmen por conteúdo luminal, paredes normoespessas, estratificação mantida, motilidade.

Adrenais: parâmetros preservados ADD 1,80cm x 0,34cm e ADE 1,80cm x 0,48cm

Observações:

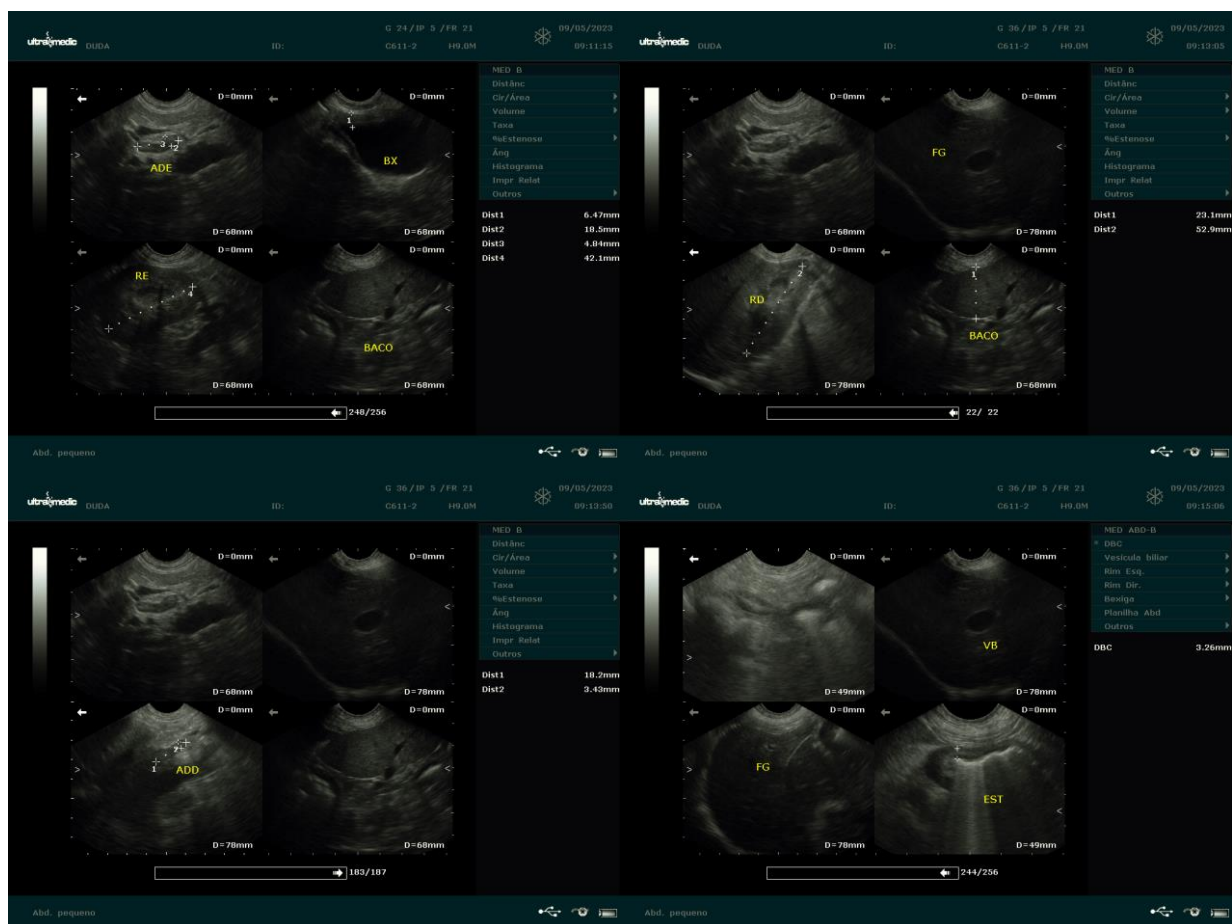
Ausência de líquido livre

Linfonodos não caracterizados


Dra. PAULA NOGUEIRA CUNHA
MV CLINICA GERAL - APERFEIÇOAMENTO ULTRA-SONOGRAFIA
CRMV 13618-SP
CPF 122.038.818-10

IMPRESSÃO DIAGNÓSTICA:

Esplenomegalia



Dra. PAULA NOGUEIRA CUNHA
MV CLINICA GERAL - APERFEIÇOAMENTO ULTRA-SONOGRAFIA
CRMV 13618-SP
CPF 122.038.818-10