



HOSPITAL VETERINÁRIO DA ANCLIVEPA-SP

DATA: 20/03/2023

PACIENTE: GAROTINHO/ GERALDO (523210)

RELATÓRIO ULTRASSONOGRÁFICO

Bexiga: repleção moderada, preenchida por conteúdo anecoico sem debris sem sedimentos, paredes com espessura adequada e estratificação mantida, trígono preservado, sem sinais de obstrução.

Rins e Uteres: Topografia habitual, dimensões mantidas. Contornos definidos e regulares, parênquima homogêneo normoecóico, distinção e proporção cortico medular preservada, sistema pielocalicial preservado, ureter preservado. Ausência de mineralizações ou litíases.

Baço: Topografia habitual, contornos definidos, dimensões preservadas, parênquima homogêneo normoecóico, vasos preservados.

Fígado: Topografia habitual, lobos hepáticos com volume mantido, parênquima homogêneo normoecóico, margens afiladas e regulares. Diafragma preservado. Vasos preservados. Ductos intra-hepáticos não caracterizados. **Vesícula biliar:** com pequena repleção, conteúdo anecoico sem sedimentos, paredes delgadas. Ducto biliar não caracterizado.

Estômago: Topografia habitual, contraído sem conteúdo mucoide /gasoso, paredes normoespessas regulares, estratificação e motilidade mantida. **Piloro** não caracterizado. **Pâncreas:** não caracterizado.

Alças Intestinais: segmentos intestinais passíveis de avaliação com parâmetros ultrassonográficos preservados

Observações:

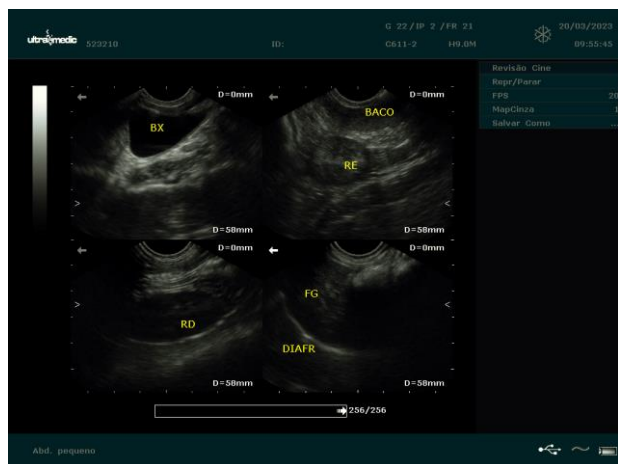
Ausência de líquido livre

Linfonodos não caracterizados.


Dra. PAULA NOGUEIRA CUNHA
MV CLINICA GERAL - APERFEIÇOAMENTO ULTRA-SONOGRAFIA
CRMV 13618-SP
CPF 122.038.818-10

IMPRESSÃO SONOGRÁFICA:

Varredura abdominal com parâmetros ultrassonográficos preservados até o presente momento.




Dra. PAULA NOGUEIRA CUNHA
MV CLINICA GERAL - APERFEIÇOAMENTO ULTRA-SONOGRAFIA
CRMV 136188SP
CPF 122.038.818-10