



HOSPITAL VETERINÁRIO DA ANCLIVEPA-SP

DATA: 20/02/2023

PACIENTE: KINHO / GRAZIELE (514676)

RELATÓRIO ULTRASONOGRÁFICO

Bexiga: moderada distensão, conteúdo anecoico com debris celulares com sedimentos ecogênicos em suspensão, paredes normoespessas estratificação e motilidade mantidos, uretra caudal preservada, sem sinais de obstrução.

Rins e Uteres: RD – nefrectomia. RE 4,21cm com contornos definidos, parênquima homogêneo tendendo a hiperecoico com leve perda da distinção e da proporção cortico medular – com espessamento da cortical, sistema pielocalicial preservado. Ausência de mineralizações. Uteres preservados.

Baço: em topografia habitual com parênquima homogêneo normoecóico com dimensões preservadas (0,81cm), hilo esplênico preservado.

Fígado: em topografia habitual, lobos hepáticos com volume mantido, parênquima homogêneo normoecóico, margens regulares. Vasos preservados. Ductos intra-hepáticos não caracterizados. Vesícula biliar com moderada distensão com pequena quantidade de conteúdo ecogênico, paredes normoespessas normoecoica. Ducto biliar não caracterizado.

Estômago: contraído com pequena quantidade de conteúdo mucoide, paredes com mucosas evidentes espessas e irregulares, estratificação e motilidade mantida. Píloro não caracterizado. Pâncreas – ramo direito e corpo caracterizados com parênquima homogêneo hipoeecóico dimensões preservadas.

Alças Intestinais: segmentos intestinais duodenais com evidência e espessamento da camada mucosa, lúmen sem conteúdo luminal, motilidade mantida. Alças jejunais também possuem espessamento e evidencia da mucosa sem conteúdo luminal, alças de colón preservadas.

Próstata: em topografia habitual com parênquima homogêneo normoecóico contornos discretamente irregulares mensurado em torno de 2,92cm x 2,60cm x 2,63cm.

Testículos: em topografia habitual com parâmetros ultrassonográficos preservados.

Observações:

Ausência de líquido livre.

Linfonodos não caracterizados.


Dra. PAULA NOGUEIRA CUNHA
MV CLINICA GERAL - APERFEIÇOAMENTO ULTRASSONOGRÁFIA
CRMV 13618-SP
CPF 122.038.818-10

IMPRESSÃO ULTRASSONOGRÁFICA:

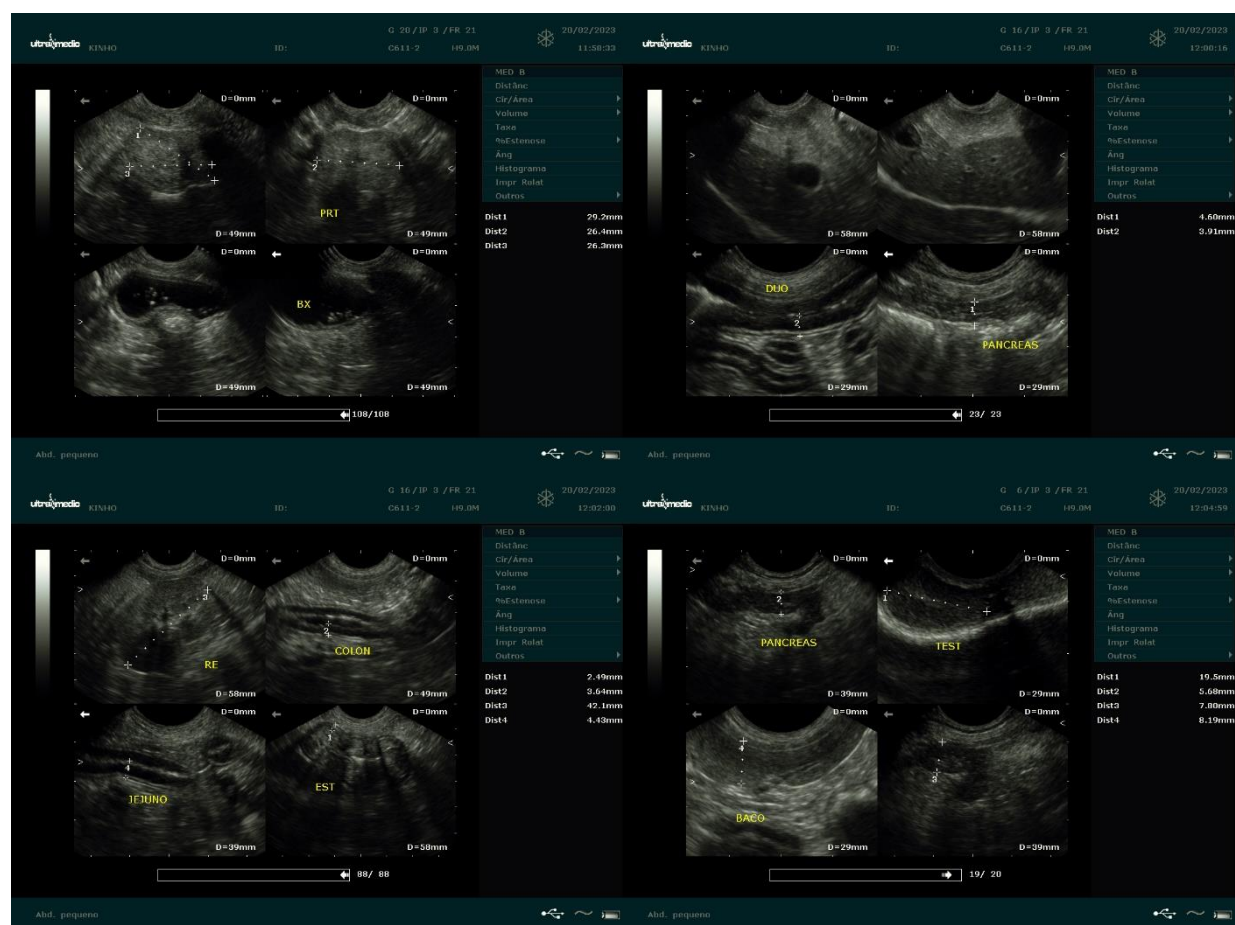
Gastropatia inflamatória crônica?

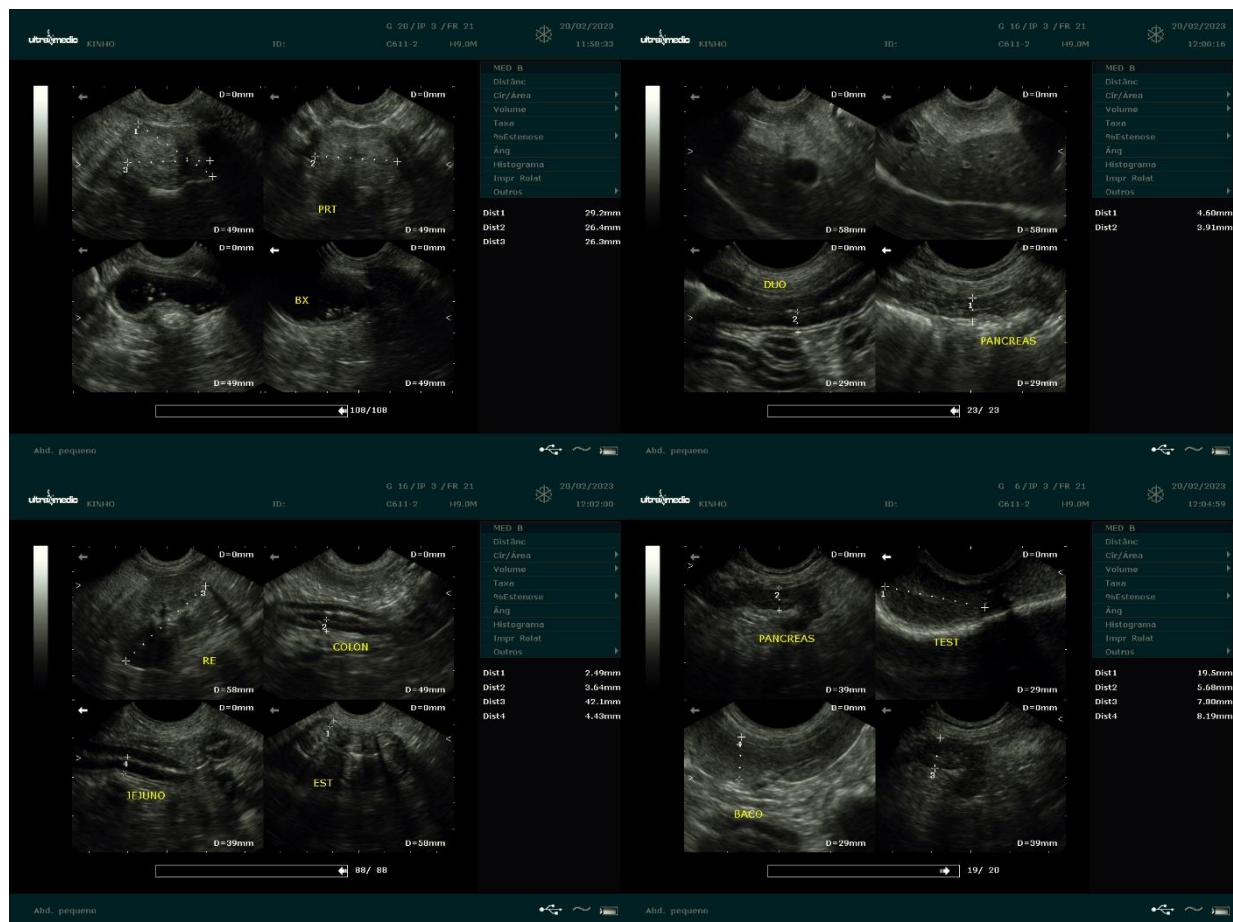
Pancreatite aguda? Hiperplasia pancreática exócrina? A investigar

Duodenite e jejunitis grave – Doença inflamatória intestinal crônica? Processo infiltrativo neoplásico?

Alteração morfológica de rim esquerdo sugere doença renal crônica a investigar e acompanhar

Sugerido acompanhamento clínico e ultrassonográfico





Dra. PAULA NOGUEIRA CUNHA
MV CLINICA GERAL - APERFEIÇOAMENTO ULTRA-SONOGRAFIA
CRMV 13618-SP
CPF 122.038.818-10