



No. do Exame 001/074800

Data Entrada...: 17/02/2023

Nome.....: LILI
Especie....: CANINA
Sexo.....: FEMEA
Prop.....: GLAUCIA R
Medico Vet.: RODRIGO AUGUSTO
Clinica Vet: PET LAND

Raca...: PINSCHER
Idade...: 3 Ano(s) 0 Mes(es) 0 Dia(s)

Tel.:

Tel...: 42244787 Fax:

HEMOGRAMA COMPLETO

ERITROGRAMA

	VALORES OBTIDOS	VALORES DE REFERÊNCIA	UNIDADES
ERITRÓCITOS	7,0	5,7 - 7,4	milhões/mm3
HEMOGLOBINA	17,7	14,0 - 18,0	g%
HEMATÓCRITO	50,0	38,0 - 47,0	%
V.C.M.	71,42	63,0 - 77,0	u3
H.C.M.	25,28	21,0 - 26,0	uug
C.H.C.M.	35,40	31,0 - 35,0	%
PROTEÍNA TOTAL:	6,40	6,0 - 8,0	g%
ERITROBLASTO:	0	(Observado durante a contagem diferencial)	
PLAQUETAS:	280,000	200.000 a 500.000 mil/mm3	
OBSERVAÇÃO:	MORFOLOGIA CELULAR NORMAL.		

LEUCOGRAMA

	VALORES OBTIDOS		VALORES DE REFERÊNCIA	
LEUCÓCITOS TOTAIS	11.500 /mm3		6.000 a 16.000 / mm3	
	%	mm3	/ mm3	
MIELÓCITOS	0	0	0	0,00
METAMIELÓCITO	0	0	0	0,00
BASTONETE	0	0	0 - 1	0 a 300
SEGMENTADO	80	9.200	55 - 80	3.000 a 11.500
EOSINÓFILO	1	115	1 - 9	100 a 1.250
LINFÓCITO	16	1.840	13 - 40	1.000 a 4.800
BASÓFILO	0	0	0 - 1	--
MONÓCITO	3	345	1 - 6	150 a 1.350

OBSERVAÇÃO: MORFOLOGIA CELULAR NORMAL.

Assinado Eletronicamente por: Alana do Nascimento Fernandes - CRMV 45785



No do Exame 001074800

Data Entrada.: 17/02/2023

Nome.....: LILI
Especie.....: CANINA
Sexo.....: F
Prop.....: GLAUCIA R
Medico Vet.: RODRIGO AUGUSTO
Clinica Vet: PET LAND

Raça...: PINSCHER
Idade..: 3 Ano(s)

Fígado: Apresentando dimensões preservadas, sendo as margens hepáticas dentro dos limites do rebordo costal. Contornos regulares e parênquima de aspecto homogêneo. Vasos hepáticos de calibres preservados

Vesícula Biliar: Repleta, paredes normoespessas e conteúdo líquido anecóico (bile). Não há evidências sonográficas de alterações em vias biliares intra e extra hepática.

Baço: Apresentando dimensões preservadas, contornos regulares e parênquima homogêneo.

Rins: Direito e esquerdo medindo aproximadamente 3,14 cm e 2,95 cm de comprimento, respectivamente. Contornos regulares, distinção da região córtico medular e parênquima homogêneo. Dimensões e ecotextura preservadas. Não há sinais de litíases ou pielectasia.

Ureteres: Não foram visibilizadas alterações sonográficas em topografia de ureteres neste exame.

Bexiga: Repleção adequada, aparentemente integra. Paredes normoespessa. Presença de conteúdo líquido anecóico normal e partículas ecogênicas em suspensão em grande quantidade (microcálculos, microcoágulos).

Estômago: Moderada repleção por conteúdo alimentar pastoso. Porções de parede gástrica passíveis de avaliação apresentam-se normoespessas e com estratificação parietal mantida.

Alças Intestinais: Segmentos de alças intestinais passíveis de avaliação apresentam paredes normoespessas, sendo possível identificar a estratificação parietal, distribuição topográfica habitual, peristaltismo evolutivo e uniforme.

 Espessamento de parede:

- Jejuno: 0,35 cm
- Cólon: 0,22 cm



No do Exame 001074800

Data Entrada.: 17/02/2023

Nome.....: LILI
Especie.....: CANINA
Sexo.....: F
Prop.....: GLAUCIA R
Medico Vet.: RODRIGO AUGUSTO
Clinica Vet: PET LAND

Raça...: PINSCHER
Idade.: 3 Ano(s)

Observações:

Observou-se presença de líquido livre de baixa celularidade e em pequena quantidade principalmente em região cistocólica – à esclarecer.

Observou-se aumento de ecogenicidade de mesentério em toda cavidade abdominal – mesentério reativo.

Não foi verificado aumento do tamanho de linfonodos abdominais.

Não foram visibilizadas alterações ultrassonográficas dignas de nota em topografia de pâncreas.

**Assinado digitalmente por:
Lucas de Lima Xavier
CRMV/SP 53692**

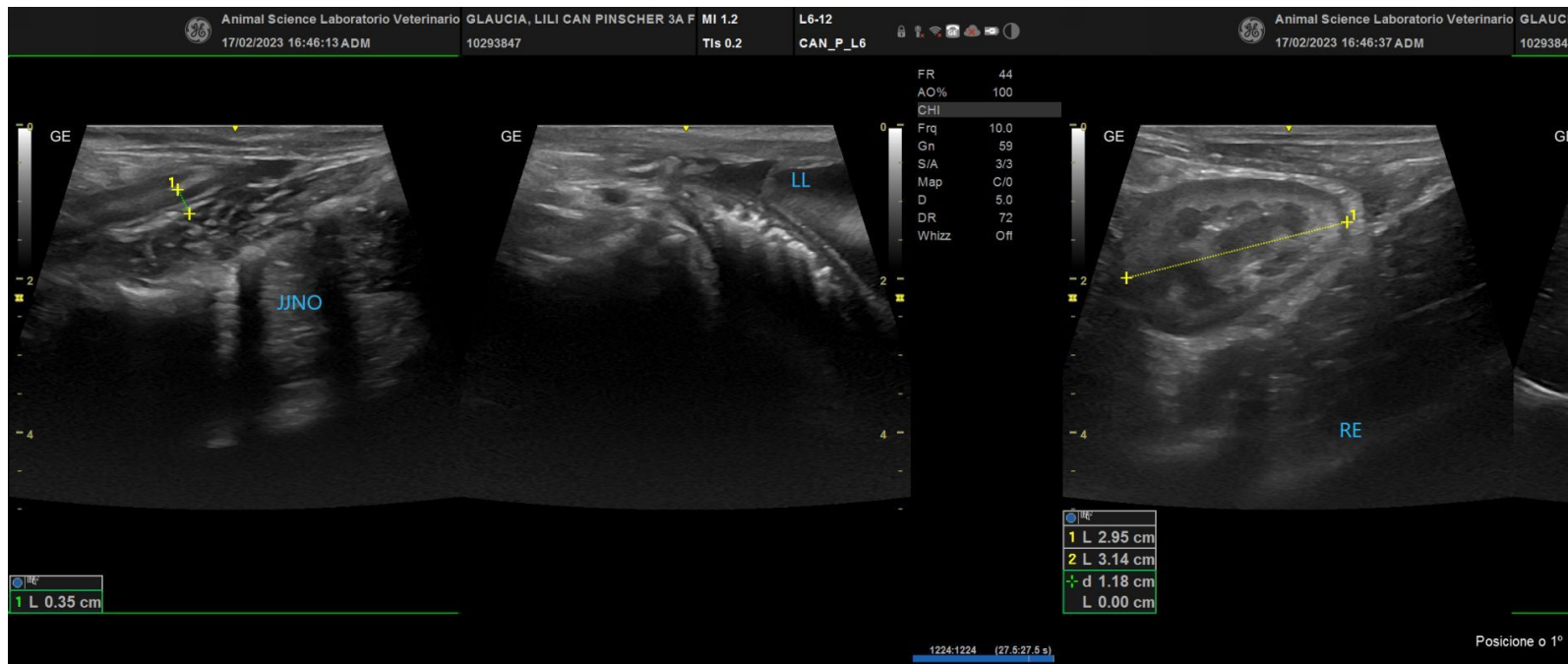
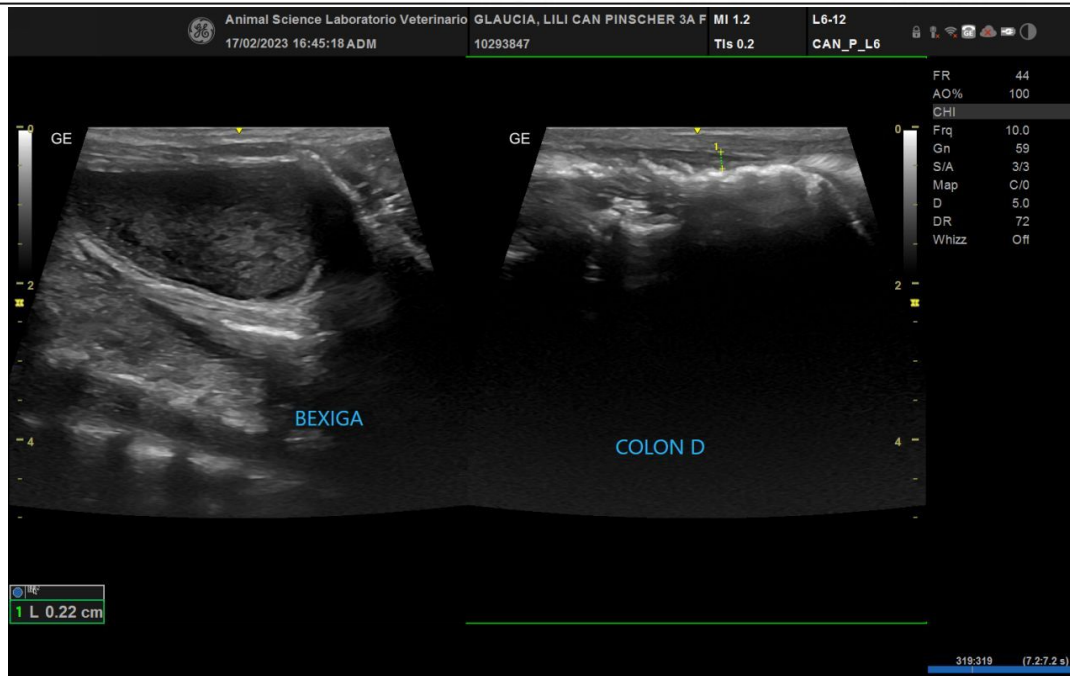
##1

No do Exame 001074800

Data Entrada.: 17/02/2023

Nome.....: LILI
Especie.....: CANINA
Sexo.....: F
Prop.....: GLAUCIA R
Medico Vet.: RODRIGO AUGUSTO
Clinica Vet: PET LAND

Raça...: PINSCHER
Idade.: 3 Ano (s)

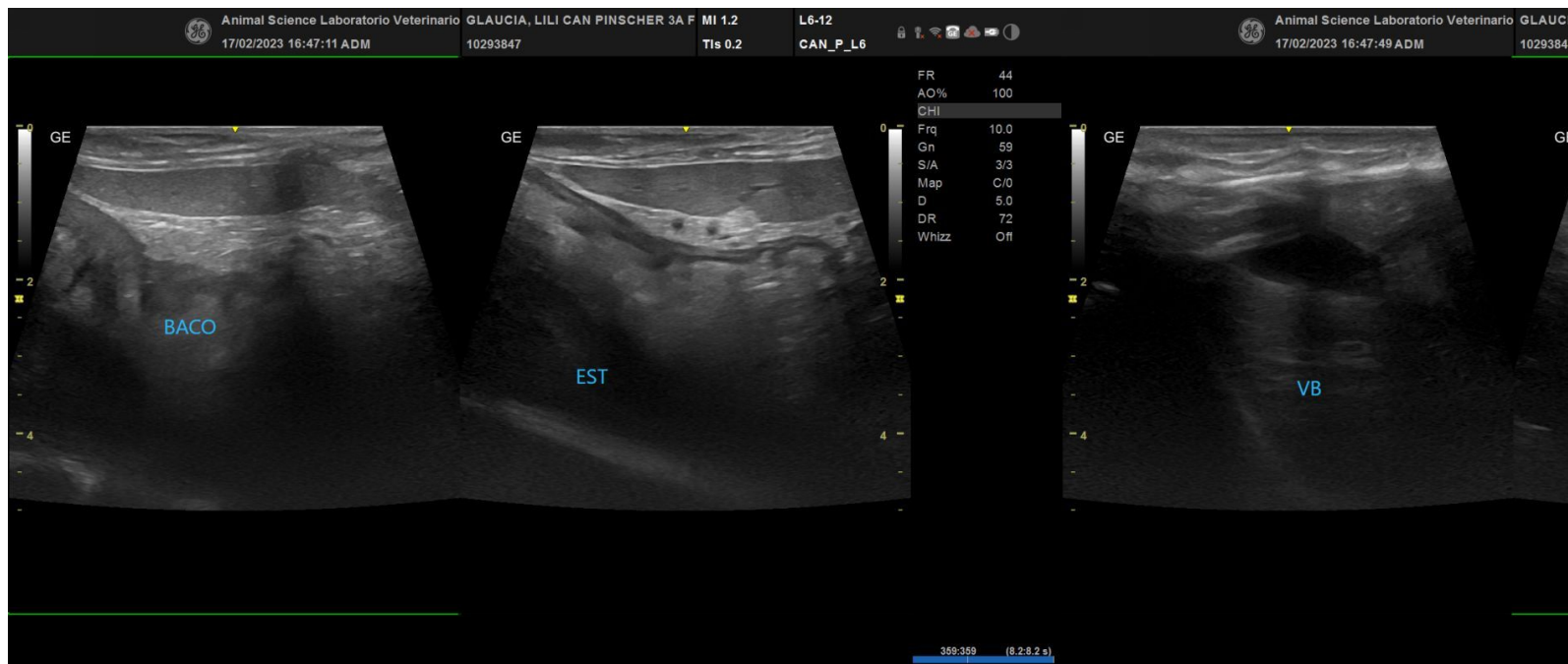
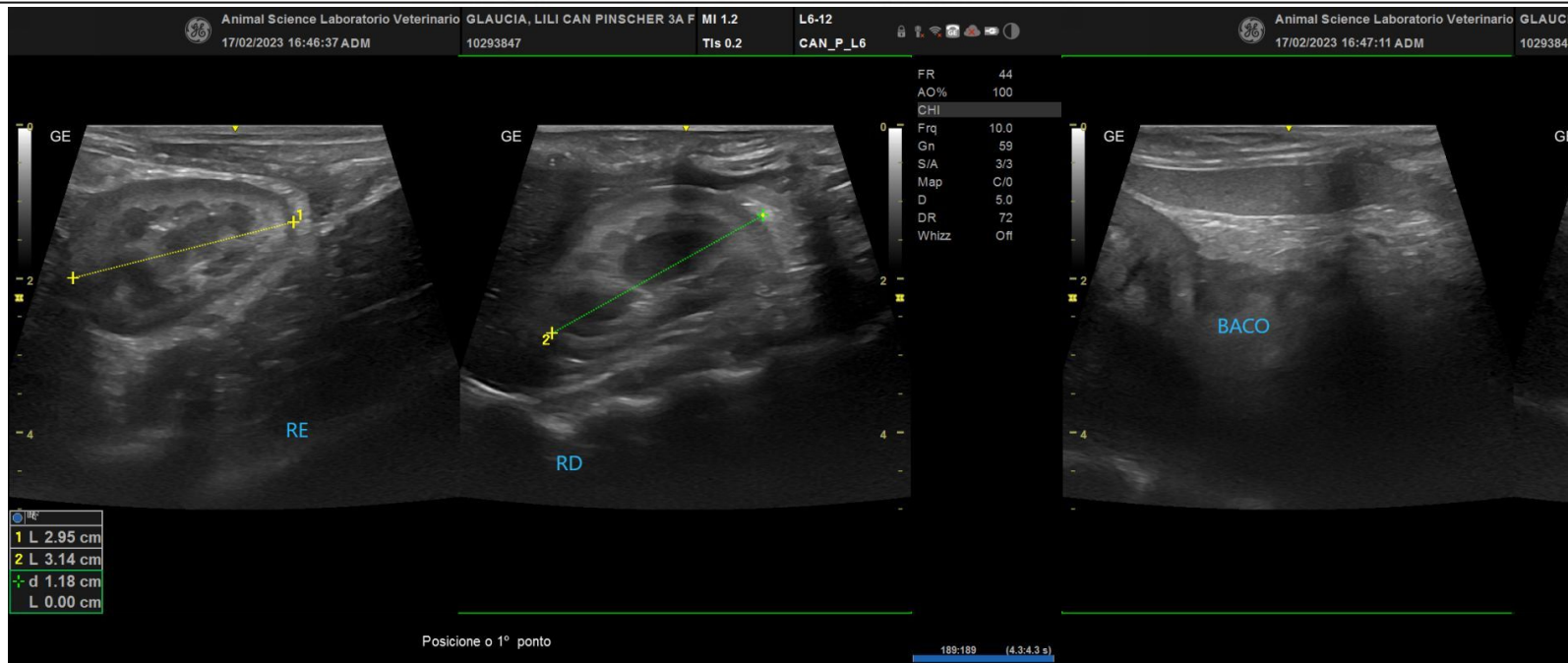


No do Exame 001074800

Data Entrada.: 17/02/2023

Nome.....: LILI
Especie.....: CANINA
Sexo.....: F
Prop.....: GLAUCIA R
Medico Vet.: RODRIGO AUGUSTO
Clinica Vet: PET LAND

Raça...: PINSCHER
Idade..: 3 Ano(s)

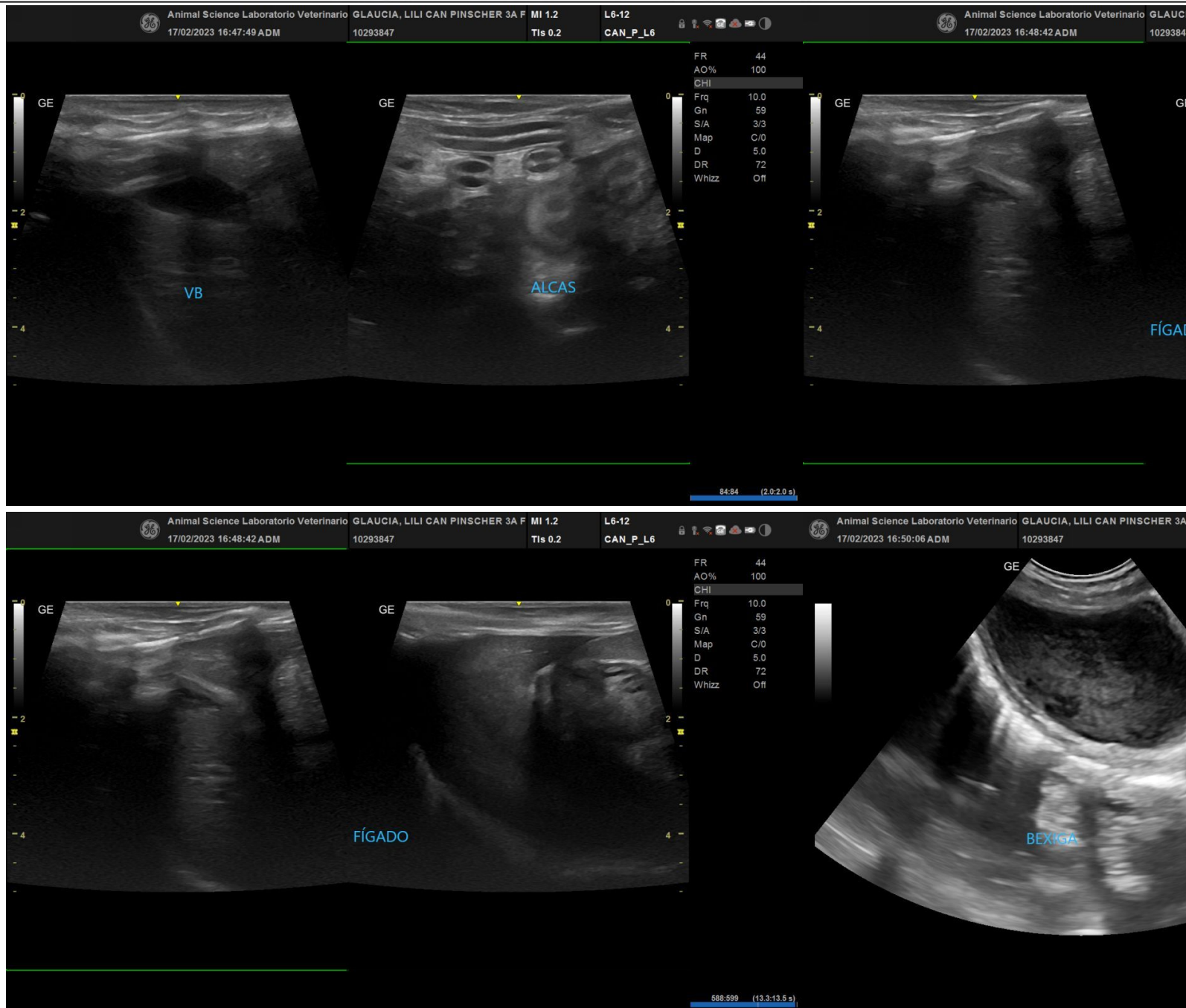


No do Exame 001074800

Data Entrada.: 17/02/2023

Nome.....: LILI
Especie.....: CANINA
Sexo.....: F
Prop.....: GLAUCIA R
Medico Vet.: RODRIGO AUGUSTO
Clinica Vet: PET LAND

Raça...: PINSCHER
Idade..: 3 Ano(s)



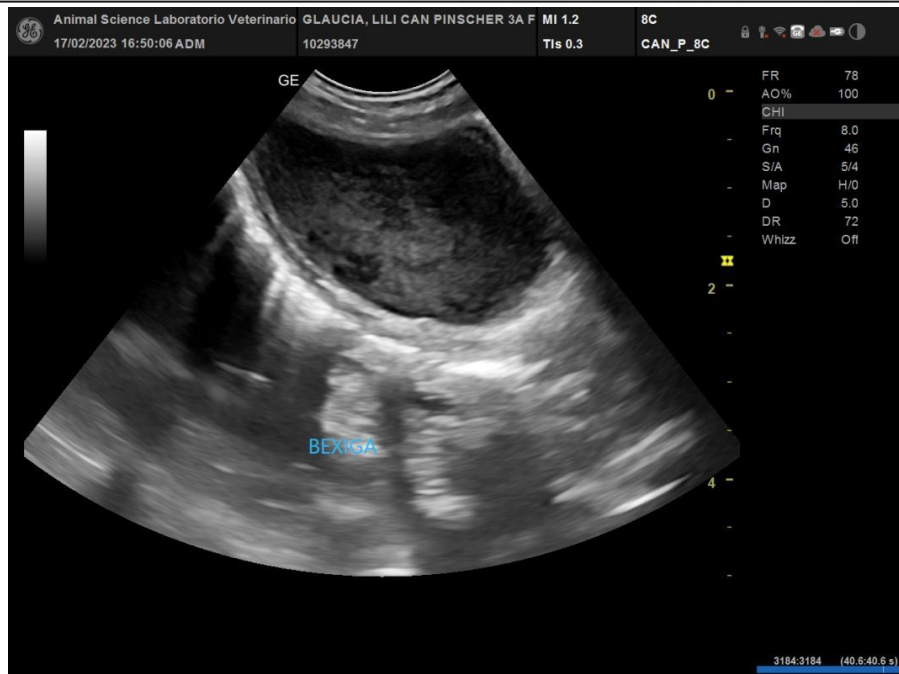


No do Exame 001074800

Data Entrada.: 17/02/2023

Nome.....: LILI
Especie.....: CANINA
Sexo.....: F
Prop.....: GLAUCIA R
Medico Vet.: RODRIGO AUGUSTO
Clinica Vet: PET LAND

Raça...: PINSCHER
Idade..: 3 Ano(s)



##1



No do Exame 001074800

Data Entrada.: 17/02/2023

Nome.....: LILI

Raça...: PINSCHER

Especie....: CANINA

Idade..: 3 Ano(s)

Sexo.....: F

Prop.....: GLAUCIA R

Medico Vet.: RODRIGO AUGUSTO

Clinica Vet: PET LAND

LAUDO RADIOGRÁFICO

Região Radiografada: Coluna lombar e Articulação coxofemoral bilateral

Incidências: Laterolateral (Decubito lateral direito) e Ventrodorsal

Laudos:

- Relação articular coxofemoral preservada bilateralmente, sem evidências radiográficas de doença articular
- Interlinha femorotibiopetelar preservada por esta incidência bilateralmente
- Patelas respeitando o eixo anatômico do fêmur bilateral
- Forames intervertebrais livres de opacificações
- Corpos vertebrais preservados quanto à morfologia e numeração
- Processo articulares, transversos e espinhosos normais
- Eixo vertebral preservado
- Sem achados radiográficos dignos de nota em demais estruturas

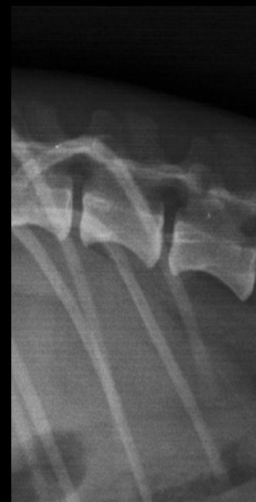
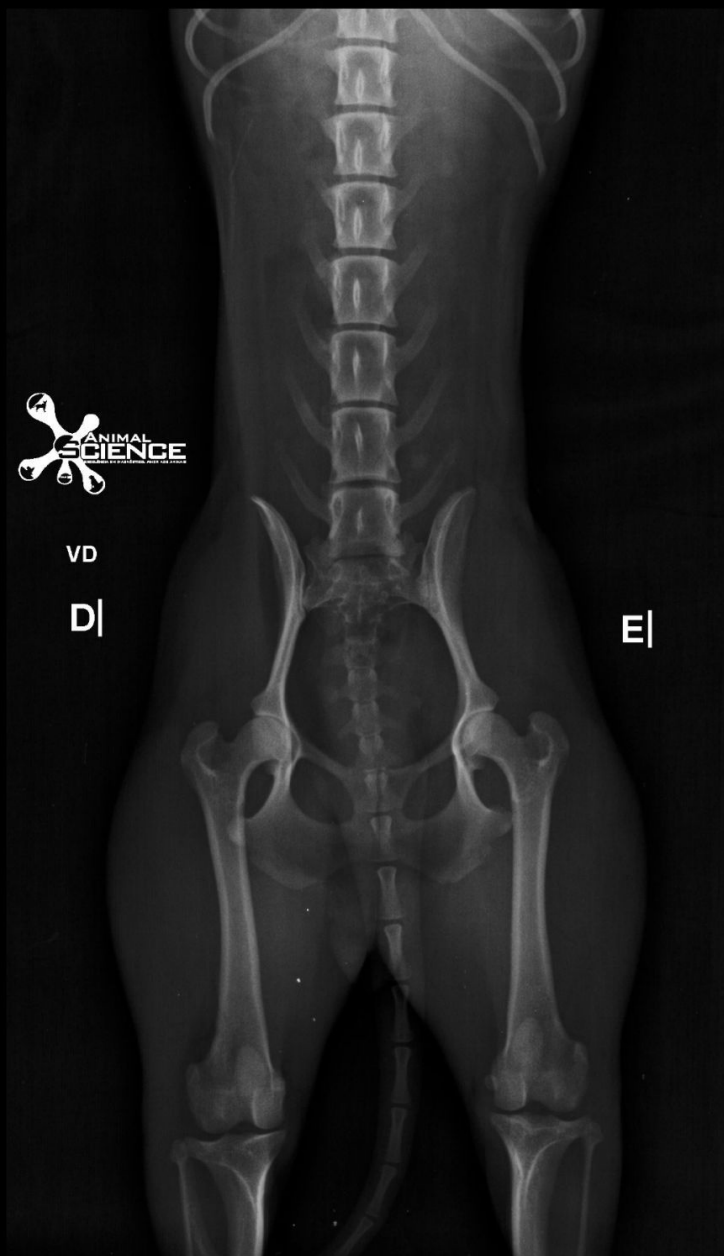
##1

No do Exame 001074800

Data Entrada.: 17/02/2023

Nome.....: LILI
Especie.....: CANINA
Sexo.....: F
Prop.....: GLAUCIA R
Medico Vet.: RODRIGO AUGUSTO
Clinica Vet: PET LAND

Raça...: PINSCHER
Idade..: 3 Ano(s)

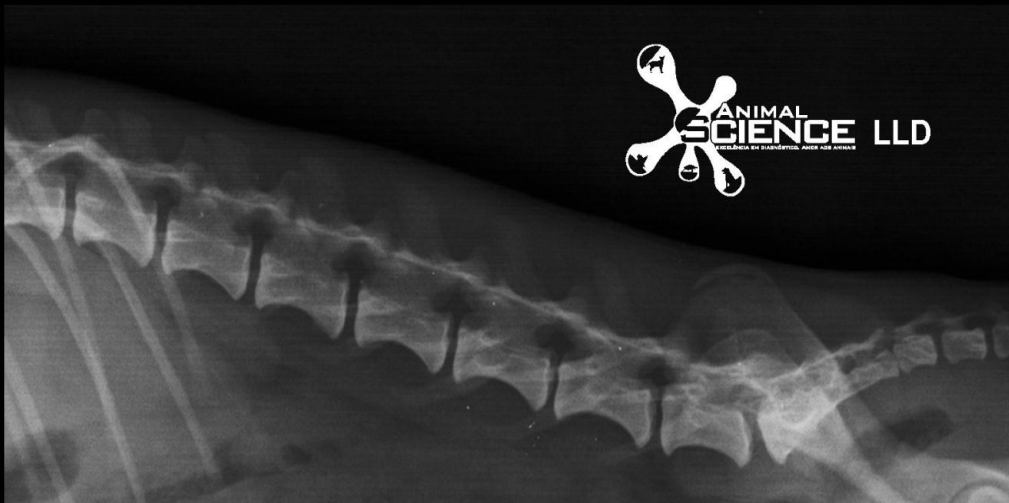


No do Exame 001074800

Data Entrada.: 17/02/2023

Nome.....: LILI
Especie.....: CANINA
Sexo.....: F
Prop.....: GLAUCIA R
Medico Vet.: RODRIGO AUGUSTO
Clinica Vet: PET LAND

Raça...: PINSCHER
Idade..: 3 Ano(s)



##1