



# HOSPITAL VETERINÁRIO DA ANCLIVEPA-SP

DATA: 13/04/2023

PACIENTE: THOR /GRACE (511398)

## RELATÓRIO ULTRASONOGRÁFICO

**Bexiga:** em topografia habitual, distensão moderada, conteúdo anecoico com discreta quantidade de debris celulares e cristais em suspensão, paredes regulares normoespessas, Uretra caudal mantida sem dilatação.

**Rins e Ureteres:** dimensões mantidas (RE 2,97cm / RD 3,51cm), contornos definidos, parênquima homogêneo normoeecóico, distinção e proporção cortico medular preservada, sistema pielocalicial mantido. Ausência de mineralizações em recesso renal.

**Baço:** em topografia habitual, dimensões limítrofes (0,93cm), parênquima normoeecóico homogêneo, vasos preservados.

**Fígado:** Topografia habitual, lobos hepáticos com volume preservado, parênquima homogêneo normoeecóico Diafragma preservado. Vasos preservados. Ductos intra-hepáticos distendidos. **Vesícula biliar:** sem repleção adequada. Ducto biliar não caracterizado.

**Estômago:** contraído sem conteúdo, motilidade e paredes preservadas. **Pâncreas:** não caracterizado. **Alças Intestinais:** segmentos passíveis de avaliação com paredes levemente espessadas sem conteúdo luminal motilidade preservada.

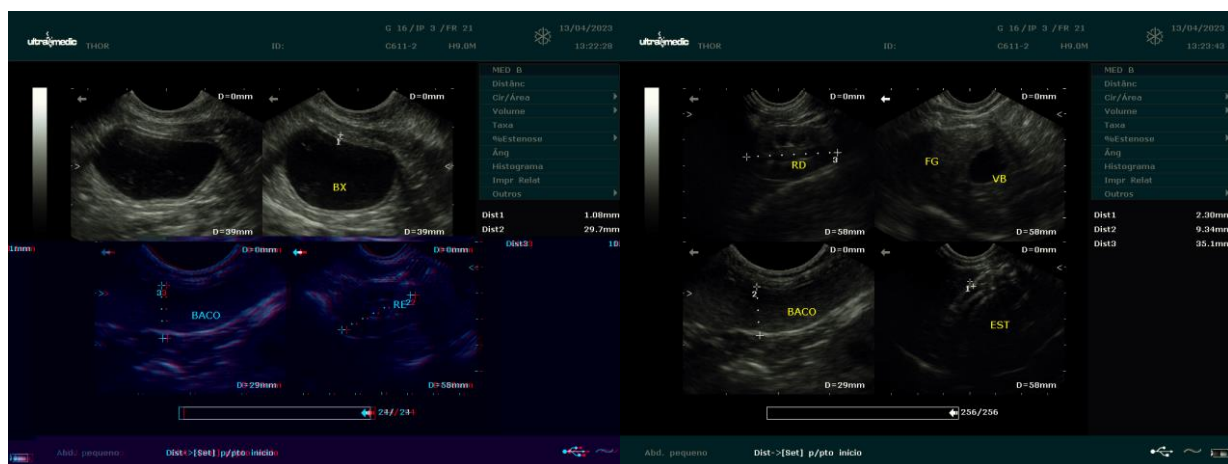
### Observações:

Ausência de liquido livre.

Dra. PAULA NOGUEIRA CUNHA  
MV CLÍNICA GERAL - APERFEIÇOAMENTO ULTRA-SONOGRAFIA  
CRMV 13618-SP  
CPF 122.038.818-10



Bexiga com discreta quantidade de cristais e debris celulares em suspensão paredes sem espessamento sem sinais de obstrução.



AV JUSCELINO KUBITSCHEK DE OLIVEIRA, 214 – TAUBATÉ/SP