



HOSPITAL VETERINÁRIO DA ANCLIVEPA-SP

DATA: 14/02/2023

PACIENTE: ZINHA / GONÇALINA (510604)

RELATÓRIO ULTRASONOGRÁFICO

Bexiga: moderada distensão, conteúdo anecoico sem debris celulares, paredes normoespessas regulares, uretra caudal preservada, sem sinais de obstrução.

Rins e Ureteres: RE 4,72cm / RD 4,60cm. Rim esquerdo com contornos definidos, parênquima grosseiro hiperecoico, leve perda da distinção e da alteração da proporção cortico medular – espessamento leve da cortical e discreta dilatação da medular com presença de pontos de mineralização em recesso renal. Ureter não caracterizado. Rim direito com contornos mal definidos com parênquima grosseiro hiperecoico, há perda moderada da distinção e da proporção cortico medular, devido a uma grande área cística na região crânio dorsal do parênquima renal mensurada em torno de 2,0cm x 1,70cm.

Baço: em topografia habitual com dimensões aumentadas (1,86cm), parênquima homogêneo normoecóico, vasos preservados.

Fígado: em topografia habitual, lobos hepáticos com volume preservado, parênquima homogêneo normoecóico, margens afiladas, regulares. Vasos preservados. Ductos intra-hepáticos não caracterizados. Vesícula biliar com repleção adequada preenchida por conteúdo anecoico, paredes normoespessas regulares. Ducto biliar não caracterizado.

Estômago: em topografia habitual, distensão por conteúdo gasoso, paredes normoespessas, há manutenção da estratificação e da motilidade. Píloro não caracterizado. **Pâncreas:** não caracterizado

Alças Intestinais: segmentos intestinais passíveis de avaliação com conteúdo luminal gasoso, paredes finas regulares, motilidade e estratificação preservadas.

Adrenais: não caracterizadas.

Útero e ovários: OSH


Dra. PAULA NOGUEIRA CUNHA
MV CLINICA GERAL - APERFEIÇOAMENTO ULTRASSONOGRÁFIA
CRMV 13618-SP
CPF 122.038.818-10

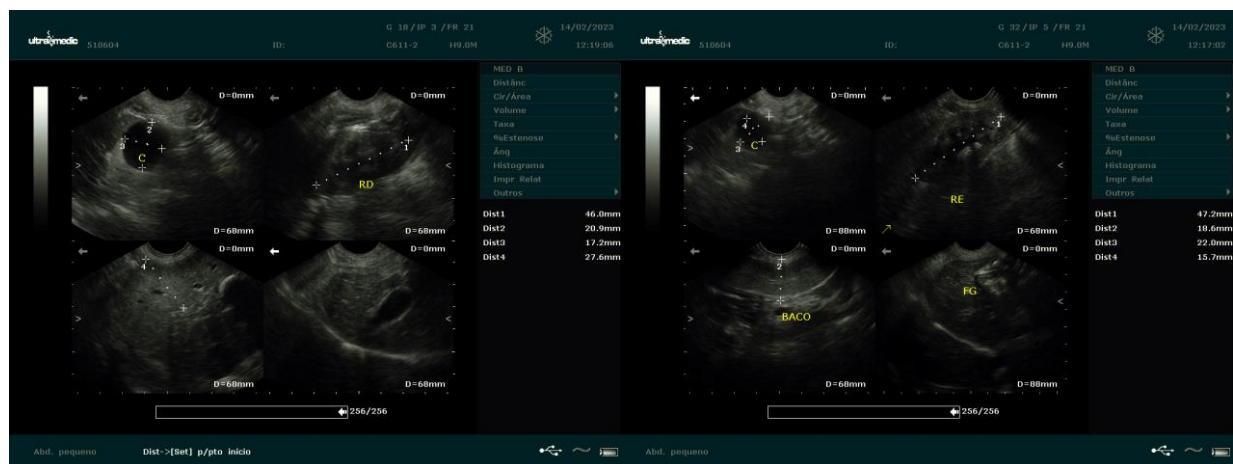
IMPRESSÃO ULTRASSONOGRÁFICA:

Nefropatia bilateral:

Rim esquerdo com fase inicial de hidronefrose – pielonefrite / glomerulonefrite – não há sinais de obstrução de ureter.

Rim direito com perda moderada de sua conformação habitual - presença de área cística em cortical renal na região crânio dorsal mensurada em torno de 2,0cm x 1,70cm.

Esplenomegalia



Dr.ª. PAULA NOGUEIRA CUNHA
MV CLÍNICA GERAL - APERFEIÇOAMENTO ULTRA-SONOGRAFIA
CRMV 13618-SP
CPF 122.038.818-10