



HOSPITAL VETERINÁRIO DA ANCLIVEPA-SP

DATA: 13/02/2023

PACIENTE: LUNA / GISELE (510012)

RELATÓRIO ULTRASONOGRÁFICO

Bexiga: em topografia habitual, com grande distensão, conteúdo anecoico sem debris sem sedimentos paredes normoespessas regulares, uretra caudal mantida.

Rins e Ureteres: RE 5,03cm / RD 5,25cm. Ambos com parênquima grosseiro heterogêneo hiperecoico, contornos mal definidos, perda moderada da distinção e acentuada da proporção cortico medular, sistema pielocalicial pouco definido, ausência de mineralização em recessos renais. Ureter não caracterizado.

Baço: em topografia habitual com parênquima grosseiro normoecóico, dimensões com leve aumento (2,1cm) vasos preservados.

Fígado: lobos hepáticos com volume mantido, parênquima homogêneo normoecóico, margens afiladas e regulares, vasos e ductos intra-hepáticos preservados. Vesícula biliar com paredes normoecoica normoespessas, pequena distensão por conteúdo anecoico com sedimentos ecogênicos depositados ao fundo.

Estômago: contraído sem conteúdo, paredes normoespessas e regulares, motilidade mantida. **Pâncreas:** não caracterizado.

Alças Intestinais: segmentos duodenais e jejunais apresentam espessamento de parede com corrugamento em alguns pontos da mucosa, hipomotilidade sem conteúdo luminal, colón com pequeno acúmulo de fezes.

Útero: cornos uterinos não caracterizados. Corpo uterino com leve espessamento do endométrio sem acúmulo de conteúdo mensurado em torno de 2,7cm x 1,2cm.

Ovários: esquerdo com parênquima heterogêneo com múltiplos micro cistos coalescentes mensurado em torno de 1,50cm. Ovário direito caracterizado parcialmente parênquima grosseiro com microáreas anecoicas mensurado em torno de 2,0cm.

Observações:

Ausência de líquido livre

Linfonodos não caracterizados


Dra. PAULA NOGUEIRA CUNHA
MV CLINICA GERAL - APERFEIÇOAMENTO ULTRA-SONOGRAFIA
CRMV 13618-SP
CPF 122.038.818-10

IMPRESSÃO ULTRASSONOGRÁFICA:

Ovários policísticos – bilateral

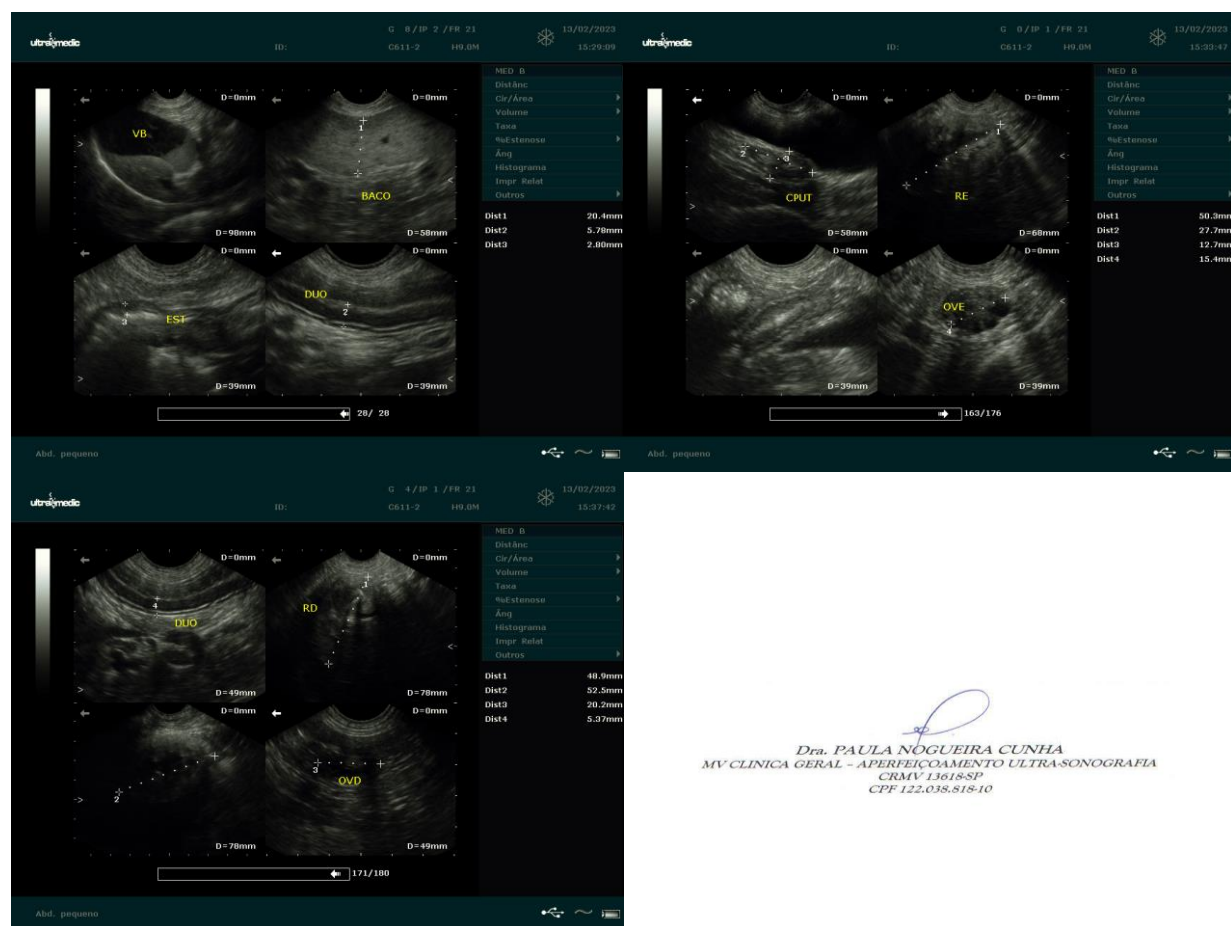
Corpo uterino sob influência hormonal – sugerido acompanhamento ultrassonográfico.

Nefropatia bilateral de aspecto crônico degenerativo.

Discreta esplenomegalia.

Lama biliar

Enterite leve a moderada.



Dra. PAULA NOGUEIRA CUNHA
MV CLINICA GERAL - APERFEIÇOAMENTO ULTRA-SONOGRAFIA
CRMV 13618-SP
CPF 122.038.818-10