



HOSPITAL VETERINÁRIO DA ANCLIVEPA-SP

DATA: 13/01/2023

PACIENTE: MARRIE /GABRIELA (502400)

RELATÓRIO ULTRASONOGRÁFICO

Bexiga: em topografia habitual, com pequena distensão, conteúdo anecoico sem debris, paredes normoespessas regulares, uretra caudal preservada.

Rins e Ureteres: RE 3,85cm / RD 3,04cm. Rins com parênquima homogêneo normoecóico, contornos definidos, distinção e proporção cortico medular preservada, sistema pielocalicial preservada. Ureter não caracterizado.

Baço: em topografia habitual, dimensões preservadas, parênquima parcialmente homogêneo normoecóico, contornos definidos, vasos preservados.

Fígado: lobos hepáticos com volume mantido, parênquima homogêneo normoecóico, bordos afilados regulares. Diafragma mantido. Grandes vasos preservados. **Vesícula biliar:** em topografia habitual com distensão pequena conteúdo anecoico, paredes normoespessas. Ductos intra-hepáticos não caracterizados. Ducto biliar comum não caracterizado.

Sistema gastrointestinal:

Estômago: em topografia habitual contraído sem conteúdo. Motilidade, estratificação e paredes mantidas. Pâncreas: não caracterizado.

Alças Intestinais: acúmulo de grande quantidade de fezes densa produtoras de sombra acústica em vários segmentos intestinais.

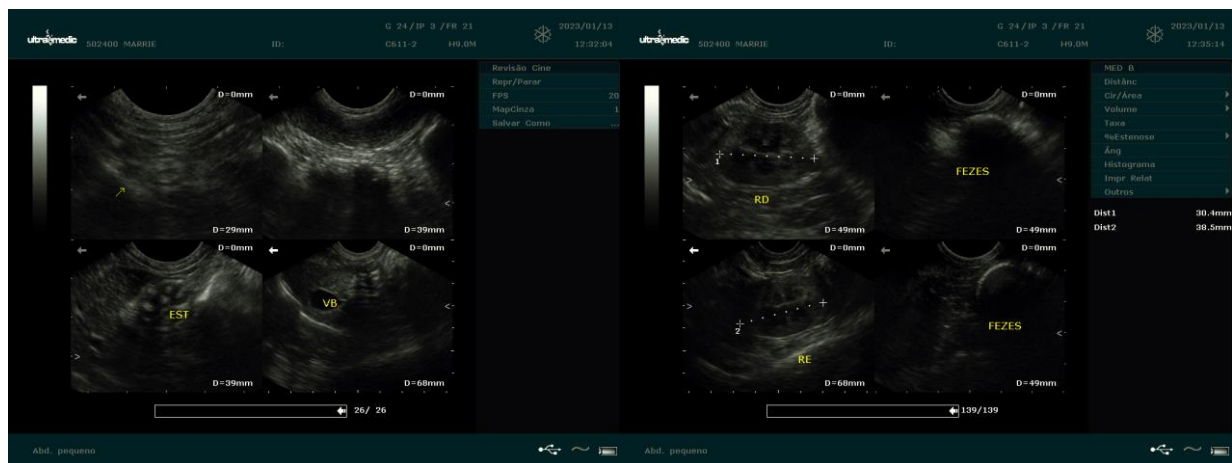
Observações:

Ausência de líquido livre


Dra. PAULA NOGUEIRA CUNHA
MV CLÍNICA GERAL - APERFEIÇOAMENTO ULTRASONOGRAFIA
CRMV 13618/SP
CPF 122.038.818-10

IMPRESSÃO ULTRASSONOGRÁFICA:

Fecaloma




Dra. PAULA NOGUEIRA CUNHA
MV CLINICA GERAL - APERFEIÇOAMENTO ULTRA-SONOGRAFIA
CRMV 13618-SP
CPF 122.038.818-10