



Life Vet

Diagnósticos e Especialidades Veterinárias

No. do Exame: 001086985
Nome.....: ZIRA
Raça.....: S.R.D.
Sexo.....: FÊMEA
Proprietário: GUILHERME CESAR DE ABREU E SILVA
Médico Vet.: ALEX CONTARDI
Clínica Vet.: ALEX CONTARDI

Data Entrada: 18/11/2022
Espécie...: FELINA
Idade: 20 Ano(s)
Tel.: 2306-0698

Região: Tórax

Projeções: ventrodorsal e laterolateral (decúbito lateral direito e esquerdo)

Campos pulmonares apresentando opacificação de padrão intersticial difuso e algumas paredes brônquicas mais evidentes - broncopatia.

Silhueta cardíaca dentro dos parâmetros radiográficos de normalidade.

Trajetos e lúmen traqueal torácico preservados.

Espaço mediastinal, cúpula e pilares diafragmáticos dentro da normalidade radiográfica.

Silhueta hepática ultrapassando os limites do gradil costal.

Demais estruturas observadas na região em estudo dentro da normalidade radiográfica.

Observação:

* O valor preditivo de qualquer exame de diagnóstico por imagem depende da análise conjunta dos dados clínicos e demais exames do paciente.



Life Vet

Diagnósticos e Especialidades Veterinárias

No. do Exame: 001086985
Nome.....: ZIRA
Raça.....: S.R.D.
Sexo.....: FÊMEA
Proprietário: GUILHERME CESAR DE ABREU E SILVA
Médico Vet.: ALEX CONTARDI
Clínica Vet.: ALEX CONTARDI

Data Entrada: 18/11/2022
Espécie...: FELINA
Idade: 20 Ano(s)
Tel.: 2306-0698

REGIÃO: CRÂNIO

As radiografias em projeções laterolateral e dorsoventral demonstram:

- presença de reação óssea agressiva mista, lítica e proliferativa, predominantemente lítica em arco zigomático esquerdo, associado à aumento da radiopacidade subcutânea adjacente - sugestivo de processo infiltrativo neoplásico, com diferencial para processo inflamatório/infeccioso, sugere exame de biópsia para completa e melhor avaliação;
- presença de discreta reação óssea agressiva mista, lítica e proliferativa, predominantemente lítica em arco zigomático direito - sugestivo de processo infiltrativo neoplásico, com diferencial para processo inflamatório/infeccioso, sugere exame de biópsia para completa e melhor avaliação;
- seios frontais e cavidades nasais apresentando radiotransparência preservada, com adequada visibilização do padrão trabecular de etmoturbinados;
- imagem que sugere preservação do septo nasal, bulas timpânicas; articulações temporomandibulares, ramos mandibulares, calota craniana;
- não haver evidências radiográficas de alterações dignas de nota nas demais estruturas em estudo por essas incidências.

Observação:

- * Caso o clínico julgue necessário, sugere-se a avaliação radiográfica dos dentes em filmes intraorais (odontotóxicos) para melhor avaliação.
- * O valor preditivo de qualquer exame de diagnóstico por imagem depende da análise conjunta dos dados clínicos e demais exames do paciente.



Life Vet

Diagnósticos e Especialidades Veterinárias

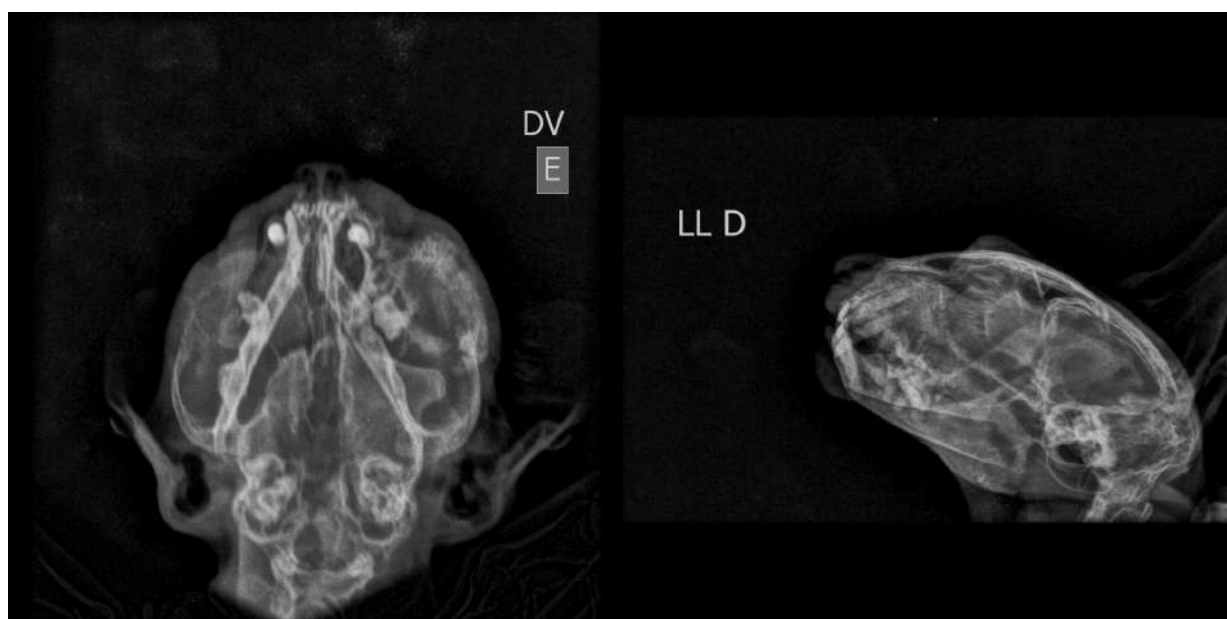
No. do Exame: 001086985
Nome.....: ZIRA
Raça.....: S.R.D.
Sexo.....: FÊMEA
Proprietário: GUILHERME CESAR DE ABREU E SILVA
Médico Vet.: ALEX CONTARDI
Clínica Vet.: ALEX CONTARDI

Data Entrada: 18/11/2022

Espécie...: FELINA

Idade: 20 Ano(s)

Tel.: 2306-0698



Esther Flavia Giambona Rente

Esther Flavia Giambona Rente
CRMV-SP 42.263



Life Vet

Diagnósticos e Especialidades Veterinárias

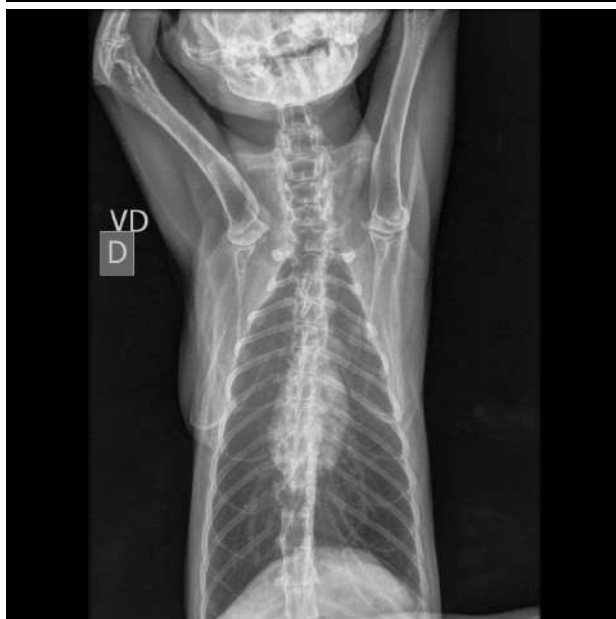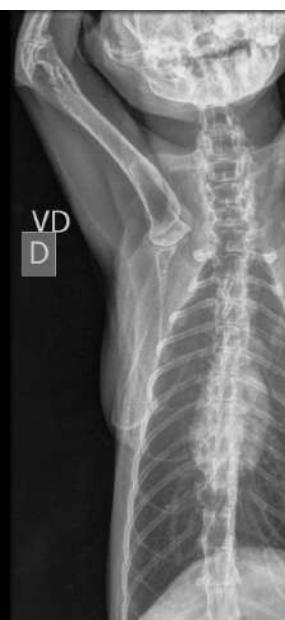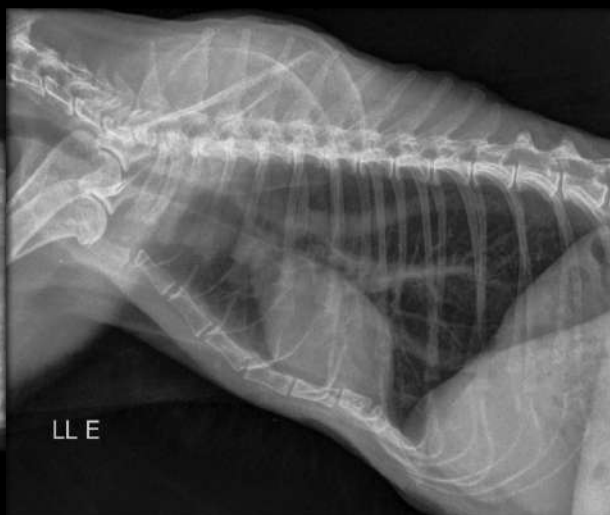
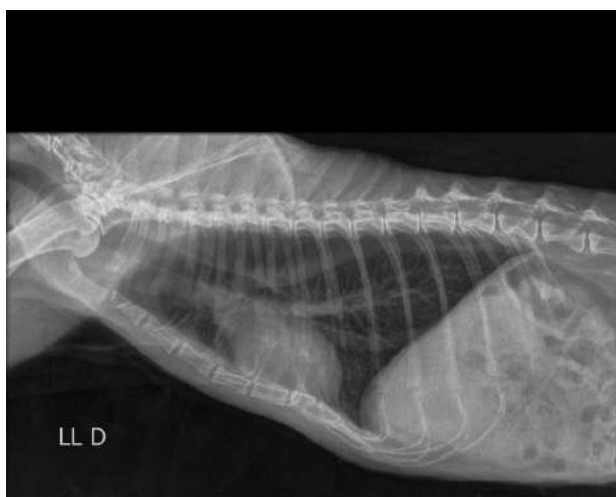No. do Exame: 001086985
Nome.....: ZIRA
Raça.....: S.R.D.
Sexo.....: FÊMEA
Proprietário: GUILHERME CESAR DE ABREU E SILVA
Medico Vet.: ALEX CONTARDI
Clínica Vet.: ALEX CONTARDI

Data Entrada: 18/11/2022

Espécie...: FELINA

Idade: 20 Ano(s)

Tel.: 2306-0698



Esther Flavia Giambona Rente

Esther Flavia Giambona Rente
CRMV-SP 42.263

Rua: Rosa Mendes, 476 - Jd. Penha - SP
CEP - 03757-090

lifevet@lifevetdiagnosticos.com.br

@lifevetdiag

(11)2943 2200

(11)9 7490 5217

www.lifevetdiagnosticos.com.br

@lifevetdiagnosticos

Av. Barão de Alagoas, 06 - Itaim Paulista - SP
CEP - 08120-000

(11)2568 2081 (11)9 3803 2483

Life vet centro de diagnóstico veterinário

Life vet centro de diagnóstico veterinário

Eletrocardiograma

Identificação

Identificação: 2022_12_08__09_21	Data: 08/12/2022 09:21:27	Peso: 1,8 kg
Paciente: ZIRA	Idade: 21 anos e 0 mês	Sexo: Fêmea
Espécie: Gato	Raça: Sem raça definida (SRD)	
Proprietário: GUILHERME	Solicitante: ---	

Parâmetros Observados

Eixo P: -56.29 °	Amplitude de P: -0.02 mV	Intervalo QT: 134 ms
Eixo QRS: 61.99 °	Duração de P: 14 ms	Amplitude de R: 0.26 mV
Amplitude de T: 0 mV	Amplitude de S: 0.07 mV	FC Média: 158 bpm
Duração de T: 24 ms	Duração de QRS: 38 ms	

Comentários


Eixo entre 30 e 60 graus
Onda P normal em duração e amplitude
Pr normal em duração
Qrs normal em duração e amplitude
Onda T menor que 25 % de R

Conclusões


Ritmo sinusal

Assinado eletronicamente por:

Fabiana Ferreira campos
CRMV: 15691



D2



D2



Life Vet

Diagnósticos e Especialidades Veterinárias

No. do Exame: 001/088558
Nome: ZIRA
Raça.....: S.R.D.
Sexo.....: FEMEA
Proprietário.: GUILHERME CESAR DE ABREU E SILVA
Médico Vet.: ALEX CONTARDI
Clínica Vet.: ALEX CONTARDI

Data Entrada...: 08/12/2022
Espécie...: FELINA
Idade: 20 Ano(s) Mes(es) Dia(s)
Tel.: 2306-0698 Fax: 0

/39*001088558*39/

CALCIO IÔNICO

RESULTADO.....: 1,20 mmol/L
MATERIAL UTILIZADO: SORO

VALOR DE REFERÊNCIA
1,25 a 1,45 mmol/L

MÉTODO: ELETRODO SELETIVO.

Stephanie C. Brizzi
CRMV-SP: 42.363



Life Vet

Diagnósticos e Especialidades Veterinárias

No. do Exame: 001/088558
Nome: ZIRA
Raça.....: S.R.D.
Sexo.....: FEMEA
Proprietário.: GUILHERME CESAR DE ABREU E SILVA
Médico Vet.: ALEX CONTARDI
Clínica Vet.: ALEX CONTARDI

Data Entrada...: 08/12/2022
Espécie...: FELINA
Idade: 20 Ano(s) Mes(es) Dia(s)
Tel.: 2306-0698 Fax: 0

/39*001088558*39/

HEMOGRAMA

No. do Exame 0

SÉRIE VERMELHA

	VALORES OBTIDOS	VALORES DE REFERÊNCIA	UNIDADES
ERITRÓCITOS	5,27	5,0 - 10,00	milhões/mm ³
HEMOGLOBINA	9,33	8,00 - 15,00	g%
HEMATÓCRITO	28,00	24,00 - 45,00	%
V.C.M.	53,13	39,00 - 55,00	u3
H.C.M.	17,70	12,50 - 17,50	uu3
C.H.C.M.	33,32	30,00 - 36,00	%
PROTEÍNA TOTAL PLASMÁTICA:	9,4	6,00 - 8,00	g/%
ERITROBLASTO:	0	(Observado durante a contagem diferencial)	
PLAQUETAS:	328.000	300 a 800 mil/mm ³	
OBSERVAÇÃO:	MORFOLOGIA CELULAR NORMAL.		

SÉRIE BRANCA

	VALORES OBTIDOS		VALORES DE REFERÊNCIA	
LEUCÓCITOS	19.500	/mm ³	6 a 19 mil/mm ³	
LEUCÓCITOS CORRIGIDOS	19.500	/mm ³	6 a 19 mil/mm ³	
CONTAGEM DIFERENCIAL	%	mm ³	RELATIVO	ABSOLUTO
METAMIELÓCITO	0,0	0	0 %	0
BASTONETE	0,0	0	0 - 3 %	0 - 300
SEGMENTADO	80,0	15.600	35 - 75 %	2.500 - 13.000
EOSINÓFILO	4,0	780	2 - 12 %	110 - 1.500
LINFÓCITO	16,0	3.120	20 - 55 %	1.100 - 9.000
BASÓFILO	0,0	0	0 - 1 %	0
MONÓCITO	0,0	0	1 - 4 %	55 - 780

PESQUISA DE HEMATOZOÁRIO: NEGATIVO
OBSERVAÇÃO: MORFOLOGIA CELULAR NORMAL.

Stephanie C. Brizzi
CRMV-SP: 42.363



Life Vet

Diagnósticos e Especialidades Veterinárias

No. do Exame: 001/088558
Nome: ZIRA
Raça.....: S.R.D.
Sexo.....: FEMEA
Proprietário.: GUILHERME CESAR DE ABREU E SILVA
Médico Vet.: ALEX CONTARDI
Clínica Vet.: ALEX CONTARDI

Data Entrada...: 08/12/2022
Espécie...: FELINA
Idade: 20 Ano(s) Mes(es) Dia(s)
Tel.: 2306-0698 Fax: 0

/39*001088558*39/

URÉIA

RESULTADO.....: 70,00 mg/dl
MATERIAL UTILIZADO : SORO SANGÜÍNEO
MÉTODO : COLORIMÉTRICO

Valores de referência
De 10 a 60 mg/dl

OBS: EXAME REPETIDO E CONFIRMADO

Stephanie C. Brizzi
CRMV-SP: 42.363



Life Vet

Diagnósticos e Especialidades Veterinárias

No. do Exame: 001/088558
Nome: ZIRA
Raça.....: S.R.D.
Sexo.....: FEMEA
Proprietário.: GUILHERME CESAR DE ABREU E SILVA
Médico Vet.: ALEX CONTARDI
Clínica Vet.: ALEX CONTARDI

Data Entrada...: 08/12/2022
Espécie...: FELINA
Idade: 20 Ano(s) Mes(es) Dia(s)
Tel.: 2306-0698 Fax: 0

/39*001088558*39/

G.G.T.

RESULTADO.....: 2,50 UI/L
MATERIAL UTILIZADO : SORO SANGÜÍNEO
MÉTODO : CINÉTICO

Valores de referência
1,3 a 5,3 UI/L

CREATININA

No. do Exame 0

RESULTADO.....: 1,65 mg/dl

MÉTODO : COLORIMÉTRICO
MATERIAL UTILIZADO : SORO SANGÜÍNEO

Valores de referência
Cães 0,5 a 1,6 mg/dl
Gatos 0,8 a 1,6 mg/dl

OBS: EXAME REPETIDO E CONFIRMADO

SÓDIO

No. do Exame 0

RESULTADO.....: 160,00 mEq/L
MATERIAL UTILIZADO : SORO SANGÜÍNEO
MÉTODO : ÍON SELETIVO

Valores de referência
De 145 a 157 mEq/L


Stephanie C. Brizzi
CRMV-SP: 42.363



Life Vet

Diagnósticos e Especialidades Veterinárias

No. do Exame: 001/088558
Nome: ZIRA
Raça.....: S.R.D.
Sexo.....: FEMEA
Proprietário.: GUILHERME CESAR DE ABREU E SILVA
Médico Vet.: ALEX CONTARDI
Clínica Vet.: ALEX CONTARDI

Data Entrada...: 08/12/2022
Espécie...: FELINA
Idade: 20 Ano(s) Mes(es) Dia(s)
Tel.: 2306-0698 Fax: 0

/39*001088558*39/

POTÁSSIO

No. do Exame 0

RESULTADO.....: 3,92 mEq/L
MATERIAL UTILIZADO : SORO SANGUÍNEO
MÉTODO : ÍON SELETIVO

Valores de referência
De 3,8 a 4,58 mEq/L

FÓSFORO

No. do Exame 0

RESULTADO.....: 4,38 mg/dl
MATERIAL UTILIZADO : SORO SANGUÍNEO
MÉTODO : COLORIMÉTRICO

Valores de referência
De 4,5 a 8,1 mg/dl

A. L. T

RESULTADO.....: 43,00 UI/L

MATERIAL UTILIZADO : SORO SANGUÍNEO
MÉTODO : CINÉTICO

Valores de referência
De 10 a 94 UI/L

FOSFATASE ALCALINA

No. do Exame 0

RESULTADO.....: 74,00 UI/L
MATERIAL UTILIZADO : SORO SANGUÍNEO
MÉTODO : COLORIMÉTRICO

Valores de referência
De 04 a 100 UI/L

Stephanie C. Brizzi
CRMV-SP: 42.363



Life Vet

Diagnósticos e Especialidades Veterinárias

No. do Exame: 001088558
Nome.....: ZIRA
Raça.....: S.R.D.
Sexo.....: FÊMEA
Proprietário: GUILHERME CESAR DE ABREU E SILVA
Médico Vet.: ALEX CONTARDI
Clínica Vet.: ALEX CONTARDI

Data Entrada: 08/12/2022
Espécie...: FELINA
Idade: 20 Ano(s)
Tel.: 2306-0698

LAUDO ULTRASSONOGRÁFICO

Bexiga com pequena repleção, preenchida por conteúdo anecogênico, paredes finas e regulares medindo aproximadamente **0,13 cm**.

Rins em topografia habitual e dimensões tendendo a reduzidas (RD: **3,08 cm** / RE: **2,97 cm**) com discreta perda da definição córtico-medulares, espessamento da cortical e ecogenicidade de corticais aumentadas (senilidade? nefropatia? a esclarecer). Não há evidência de litíases ou dilatação de pelve.

Baço de dimensões normais, contornos finos e regulares, parênquima preservado e ecogenicidade habitual.

Fígado de dimensões aumentadas, contornos regulares e bordas afiladas, superfície regular e ecogenicidade reduzida (toxemia? hepatopatia? a esclarecer). Padrão vascular preservado.

Vesícula biliar repleta por conteúdo anecogênico com discreta quantidade de lama biliar, paredes finas e regulares. Sem evidências sonográficas de dilatação de vias biliares intra e extra-hepáticos.

Estômago preenchido por conteúdo gasoso, paredes normoespessas (**0,27 cm**) e regulares, estratificação parietal preservada nas regiões passíveis de avaliação.

Alças intestinais passíveis de avaliação, preenchidas por conteúdo gasoso/fecal, paredes normoespessas (duodeno **0,25 cm**, jejuno **0,22 cm** e cólon **0,17 cm**) estratificação parietal preservada e peristaltismo evolutivo.

Pâncreas não individualizado no momento de exame porém sem alteração em topografia.

Adrenais não caracterizadas.

Não foi observado alteração sonográfica em topografia de coto uterino e pedículos ovarianos.

Sem evidências ultrassonográficas de linfonodomegalia e ausência de líquido livre.

***Qualidade do exame prejudicada devido padrão respiratório da paciente.**

***O valor preditivo de qualquer exame de diagnóstico por imagem depende da análise conjunta dos dados clínicos e demais exames do paciente.**



Life Vet

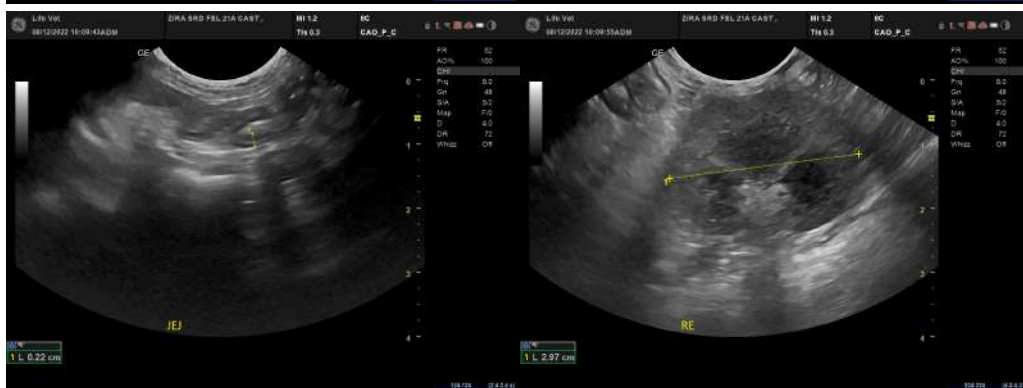
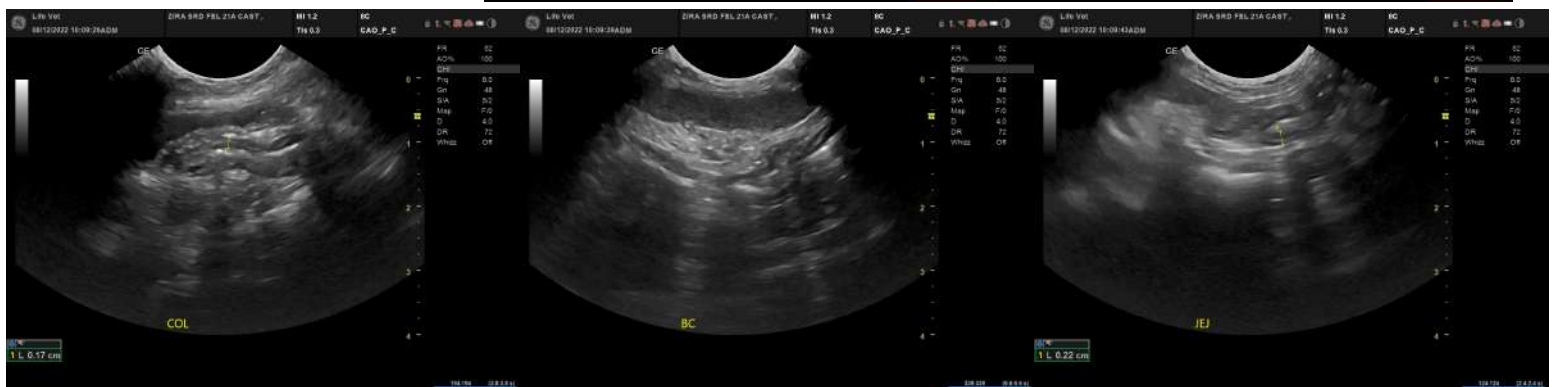
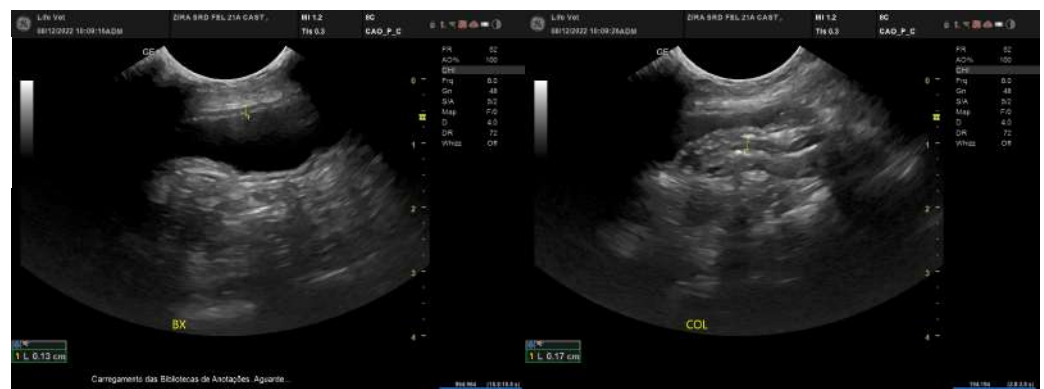
Diagnósticos e Especialidades Veterinárias

No. do Exame: 001088558
Nome.....: ZIRA
Raça.....: S.R.D.
Sexo.....: FÊMEA
Proprietário: GUILHERME CESAR DE ABREU E SILVA
Medico Vet.: ALEX CONTARDI
Clínica Vet.: ALEX CONTARDI

Data Entrada: 08/12/2022

Espécie...: FELINA
Idade: 20 Ano(s)
Tel.: 2306-0698


Dra. Bruna Mendes
CRMV - 4838.7




Dra. Bruna Mendes
CRMV - 4838.7



Life Vet

Diagnósticos e Especialidades Veterinárias

No. do Exame: 001088558

Nome.....: ZIRA

Raça.....: S.R.D.

Sexo.....: FÊMEA

Proprietário: GUILHERME CESAR DE ABREU E SILVA

Médico Vet.: ALEX CONTARDI

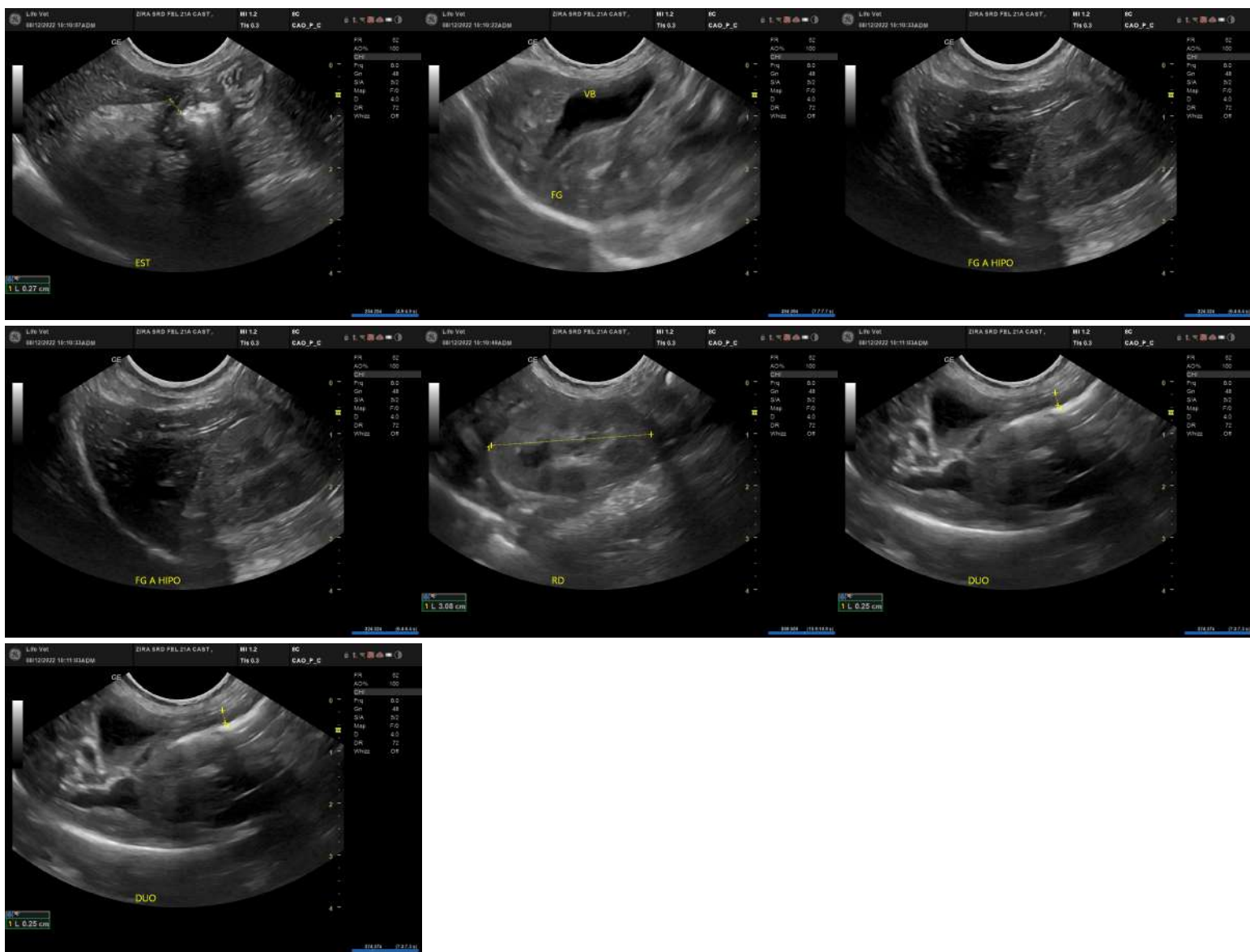
Clinica Vet.: ALEX CONTARDI

Data Entrada: 08/12/2022

Espécie...: FELINA

Idade: 20 Ano(s)

Tel.: 2306-0698




Dra. Bruna Mendes

CRMV - 4838.7

Rua: Rosa Mendes, 476 - Jd. Penha - SP
CEP - 03757-090

(11)2943 2200

(11)9 7490 5217

lifevet@lifevetdiagnosticos.com.br

www.lifevetdiagnosticos.com.br

@lifevetdiag

@lifevetdiagnosticos

Av. Barão de Alagoas, 06 - Itaim Paulista - SP
CEP - 08120-000

(11)2568 2081 (11)9 3803 2483



LIFE VET
CARDIOLOGIA

DADOS PACIENTE

NOME PROPRIETÁRIO	GUILHERME CEZAR	NOME DO ANIMAL	ZIRA
RAÇA	SRD FELINO	CASTRADO	SIM
DATA NASCIMENTO		IDADE	20 a
SEXO	F		
IDENTIFICAÇÃO		DATA DO EXAME	10 12 2022
NÚMERO ADMISSÃO			
OPERADOR			
DESCRIÇÃO DO EXAME			
MÉDICO EXECUTOR	DRA FABIANA CAMPOS	DATA DO RELATÓRIO	10 12 2022

CARDIO CANINO

MODO B

AORTA/ÁTRIO ESQ					
DIÂMETRO AÓRTICO	6.0	mm	ÁREA AÓRTICA (d)	0.28	cm²
DIÂMETRO AE	7.5	mm	DIÂM ÁTRIO/AO ESQ	1.26	

DOPPLER

AORTA					
VELOCIDADE PICO AÓRTICA	-0.59	m/s	GRADIENTE PICO AÓRTICO	1.4	mmHg
MITRAL					
VEL PICO MITRAL ONDA E	0.58	m/s	VEL PICO MIT OND A	0.43	m/s
GRAD PICO MIT (E)	1.3	mmHg	GTAD PICO MITRAL (A)	0.7	mmHg
TAXA MITRAL E/A	1.36		TEMP DESACEL ONDA E MITRAL	124	ms
TEMP RELAX ISOVOL MITRAL	72	ms			
ARTÉRIA PULMONAR					
VEL PICO PULMONAR	-0.88	m/s	GRADIENTE PICO PULMONAR	3.1	mmHg
ÁREA VALV EFETIVA AO					
VELOCIDADE PICO AÓRTICA	-0.59	m/s			

MODO M

VENTRÍCULO ESQ					
DIÁSTOLE-SEPTO IV	4.6	mm	DIÁST-DIÂMETRO VE	12.0	mm
DIÁSTOLE PAREDE POST	4.6	mm	SÍSTOLE SEPTO IV	5.6	mm
DIÂMETRO-SÍST VE	7.5	mm	SÍSTOLE PAREDE POST	8.1	mm
FRAÇÃO EJEÇÃO	73	%	ENCURTAMENTO FRACIONAL VE	38	%
ESPESSAMENTO SEPTO	23	%	ESPESSAMENTO PAREDE POST	77	%
MASSA VE	-6	g			

OBSERVAÇÕES

1	ECODOPPLERCARDIOGRAMA
	Laudo
	Ritmo: regular
	Frequência cardíaca: 180 bpm
	Análise quantitativa

Aorta: 6.0 mm
Átrio esquerdo: 7.5 mm
Átrio esquerdo / aorta: 1.26 (referência < 1,60)

VENTRÍCULO ESQUERDO
Diâmetro diastólico do Ve: 12.0 mm
Diâmetro sistólico do Ve: 7.5 mm
SEPTO INTERVENTRICULAR
Septo- diástole: 4.6 mm
Septo - sístole: 5.6 mm
Parede livre – diástole: 4.6 mm
Parede livre – sístole: 8.1 mm
Diâmetro diastólico normal

ÍNDICES SISTÓLICOS
Fração de encurtamento: 38% (Referência de 28 - 50%)
Fração de ejeção (Teicholz) 73 % (Referência 55- 80%)
Dp/dt: mmhg (Referência > 1800 mmhg)

ÍNDICES DIÁSTOLICOS
Velocidade onda E mitral: 0.58 ms (Referência 0,53-1.08 m/s)
Velocidade onda A mitral: 0.43 ms (Referência 0,38-0,52 m/s)
Relação E/A: 1.36 (onda E > A) (Referência 1.0- 2.0)
TRIV: 72 ms (Referência 41- 73 ms)
E/TRIV: 0.80 (Referência < 2,50 para DVCM)
Padrão diastólico: normal

Análise qualitativa

Átrio esquerdo: dimensões preservadas.
Átrio direito: dimensões preservadas.
Ventrículo esquerdo: dimensões preservadas.
Ventrículo direito: dimensões preservadas.
Movimento segmentar: normocinesia.
Septos: interventricular, interatrial e atrioventriculares íntegros.
Pericárdio: Normal e sem derrames.

VALVAS ATRIOVENTRICULARES

Mitral: Com morfologia e movimentação normal das suas cúspides. O estudo doppler e o mapeamento de fluxo em cores são normais.
Tricúspide: Com morfologia e movimentação normal das suas cúspides. O estudo doppler e o mapeamento de fluxo em cores são normais.

VALVAS SEMILUNARES

Pulmonar: Com morfologia e movimentação normal das suas cúspides. O estudo doppler e o mapeamento de fluxo em cores são normais.
Aórtica: Com morfologia e movimentação normal das suas cúspides. O estudo doppler e o mapeamento de fluxo em cores são normais.

OUTROS ÍNDICES

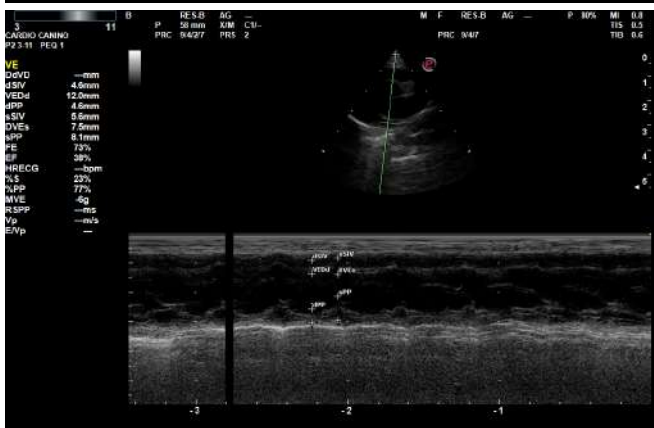
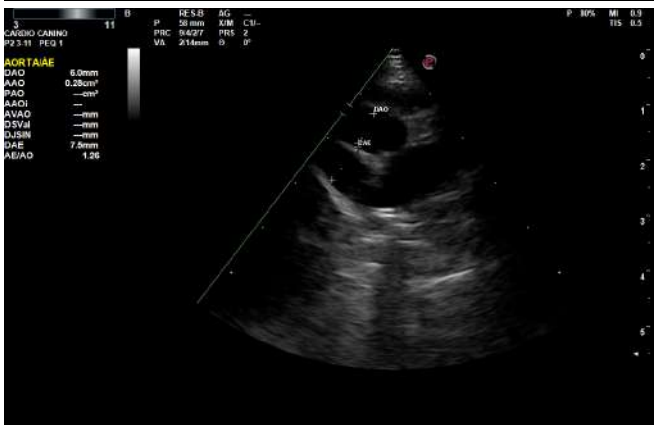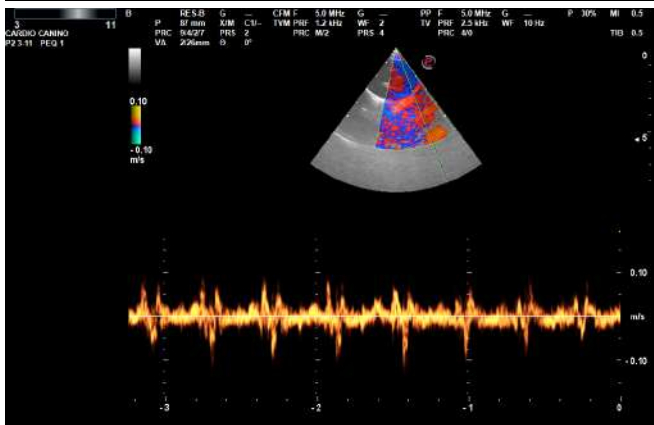
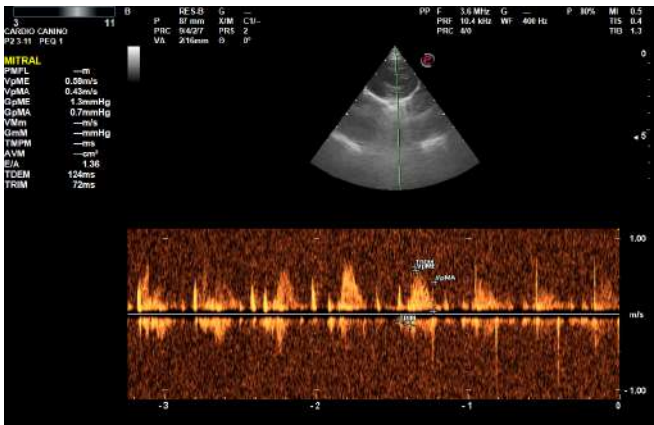
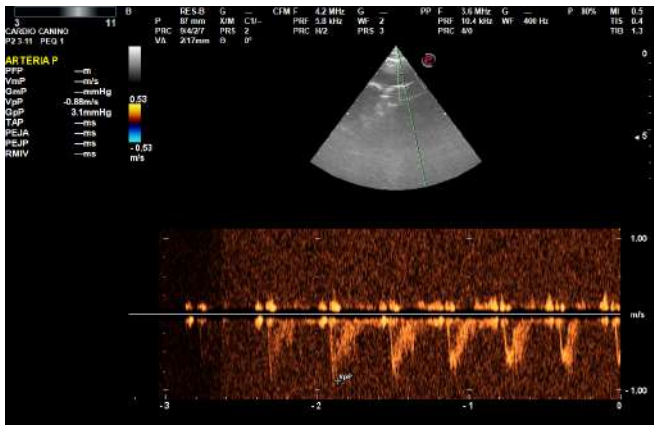
Velocidade máxima do fluxo pulmonar: 0.88 ms (Referência 0,50- 1,60 ms)
Gradiente do fluxo pulmonar: 3.1 mmhg
Velocidade máxima do fluxo aórtico: 0.59 ms(Referência 0,92 – 2,30 m/s)
Gradiente do fluxo aórtico: 1.4 mmhg

Paciente calmo durante avaliação.

Exame sem alterações anatomicas e hemodinamicas para idade e conformação torácica do Paciente.

Assinado eletronicamente por:
Dra Fabiana Ferreira Campos CRMV SP 15691.

IMAGEM ANEXADA



Código 0028748
 Animal.....:ZIRA
 Raça.....:SRD
 Proprietario: GUILHERME C D A E SILVA
 Solicitante.: Dr(a)ALEX CONTARDI
 Data de Aten.: 19/11/2022
 Espécie.....: FELINA
 Sexo.....: F Idade: 20A 0M
 Clínica.....:DR(A) ALEX CONTARDI

HEMOGRAMA

SÉRIE VERMELHA


	VALORES OBTIDOS	VALORES DE REFERÊNCIA	UNIDADES
ERITRÓCITO	6,1	5,00 - 10,00	milhões/mm ³
HEMOGLOBINA	9,7	8,00 - 15,00	g%
HEMATÓCRITO	29,0	24,00 - 45,00	%
V.C.M.	47,5	39,00 - 55,00	u3
H.C.M.	15,9	12,50 - 17,50	uu3
C.H.C.M.	33,4	30,00 - 36,00	%
PROTEÍNA TOTAL PLASMÁTICA	8,2	6,00 - 8,00	g/%
ERITROBLASTO	00	Observado durante a contagem diferencial	
PLAQUETAS	652,000	300 a 800 mil/mm ³	

OBSERVAÇÃO: MORFOLOGIA CELULAR NORMAL
 RAROS AGREGADOS PLAQUETÁRIOS

SÉRIE BRANCA

	VALORES OBTIDOS	VALORES DE REFERÊNCIA		
LEUCÓCITOS	12,200 /mm³	6 a 19 mil/mm ³		
LEUCÓCITOS CORRIGIDOS	12,200	6 a 19 mil/mm ³		
CONTAGEM DIFERENCIAL	%	mm ³		
	RELATIVOS	ABSOLUTOS	RELATIVOS	ABSOLUTOS
METAMIELÓCITO	00	0	0 %	0 mil/mm ³
BASTONETE	00	0	0 - 3 %	0 - 300 mil/mm ³
SEGMENTADO	89	10,858	35 - 75 %	3000 - 13000 mil/mm ³
EOSINÓFILO	04	0,488	2 - 12 %	0 - 500 mil/mm ³
LINFÓCITO	05	0,610	20 - 55 %	1200 - 9000 mil/mm ³
BASÓFILO	00	0	0 - 1 %	0 mil/mm ³
MONÓCITO	02	0,244	1 - 4 %	0 - 500 mil/mm ³

PESQUISA DE HEMATOZOÁRIO: **NÃO EVIDENCIADOS.**
 OBSERVAÇÃO: MODERADOS NEUTRÓFILOS COM BASOFILIA CITOPASMÁTICA TÓXICA


M.V. FABIANO MARTINEZ STANCO
 CRMV/SP - 38.727


Código 0028748
Animal.....:ZIRA
Raça.....:SRD
Proprietario: GUILHERME C D A E SILVA
Solicitante.: Dr(a)ALEX CONTARDI

Data de Aten.: 19/11/2022
Espécie.....: FELINA
Sexo.....: F Idade: 20A 0M
Clínica.....:DR(A) ALEX CONTARDI

CREATININA

Resultado.....: **2,02** mg/dL
Método: Cinético
Amostra: Soro
Observação:

Valor de referência
0,50 a 1,80 mg/dL




M.V. FABIANO MARTINEZ STANCO
CRMV/SP - 38.727

COLESTEROL TOTAL

Resultado.....: **162,0** mg/dL
Método: Colorimétrico
Amostra: Soro
Observação:

Valor de referência
80 a 135 mg/dL



M.V. FABIANO MARTINEZ STANCO
CRMV/SP - 38.727

FOSFATASE ALCALINA


Resultado: **48,3** U.I./L

Valor de referência

> 12 MESES: 7 a 80 U.I/L

ATÉ 12 MESES: 25 A 180 U.I/L

Método: Cinético/DGKC
Amostra: Soro
Observação:




M.V. FABIANO MARTINEZ STANCO
CRMV/SP - 38.727

Código 0028748
Animal.....:ZIRA
Raça.....:SRD
Proprietario: GUILHERME C D A E SILVA
Solicitante.: Dr(a)ALEX CONTARDI
Data de Aten.: 19/11/2022
Espécie.....: FELINA
Sexo.....: F Idade: 20A 0M
Clínica.....:DR(A) ALEX CONTARDI

GLICOSE

Resultado.....: **93,5** mg/dL
Método: Colorimétrico
Amostra: Plasma Fluoretado
Observação:


Valor de Referência
62 a 124 mg/dL


M.V. FABIANO MARTINEZ STANCO
CRMV/SP - 38.727

TGP (ALT)

Resultado.....: **25,1** U.I./L
Método: Cinético
Amostra: Soro
Observação:


Valor de Referência
10 a 88 U.I./L


M.V. FABIANO MARTINEZ STANCO
CRMV/SP - 38.727

TRIGLICERIDES

Resultado.....: **51,0** mg/dL
Método: Colorimétrico
Amostra: Soro
Observação:

Valor de referência
20 a 112 mg/dL


M.V. FABIANO MARTINEZ STANCO
CRMV/SP - 38.727

Código 0028748

Animal.....:ZIRA

Raça.....:SRD

Proprietario: GUILHERME C D A E SILVA

Solicitante..: Dr(a)ALEX CONTARDI

Data de Aten.: 19/11/2022

Espécie.....: FELINA

Sexo.....: F Idade: 20A 0M

Clínica.....:DR(A) ALEX CONTARDI

UREIA

Resultado.....: **81,0** mg/dL

Método: Urease GluDH-UV

Amostra: Soro

Observação:

Valor de referência

10 a 60 mg/dL



M.V FABIANO MARTINEZ STANCO
CRMV/SP - 38.727

