



HOSPITAL VETERINÁRIO DA ANCLIVEPA-SP

DATA: 22/02/2023

PACIENTE: CHICO / GIOVANA (492475)

RELATÓRIO ULTRASSONOGRÁFICO

Bexiga: repleção adequada, distendida por conteúdo anecoico com debris celulares em suspensão, não há sedimentos densos e hiperecóicos, paredes normoespessas, uretra caudal preservada.

Rins e Ureteres: RD 4,46cm / RE 4,32cm, contornos definidos, parênquima homogêneo hiperecoico, proporção e distinção cortico medular mantida, sistema pielocalicial mantido. Ausência de mineralizações ou litíases. Ureteres não caracterizados.

Baço: em topografia habitual, contornos definidos, dimensões mantidas, parênquima homogêneo e normoecóico, vasos preservados.

Fígado: em topografia habitual, lobos hepáticos com volume mantido, parênquima homogêneo hiperecoico bordos regulares. Vasos preservados. Ductos intra-hepáticos não caracterizados. Vesícula biliar septada com distensão leve preenchida por conteúdo anecoico sem sedimentos, paredes normoespessas e regulares. Ducto biliar não caracterizado.

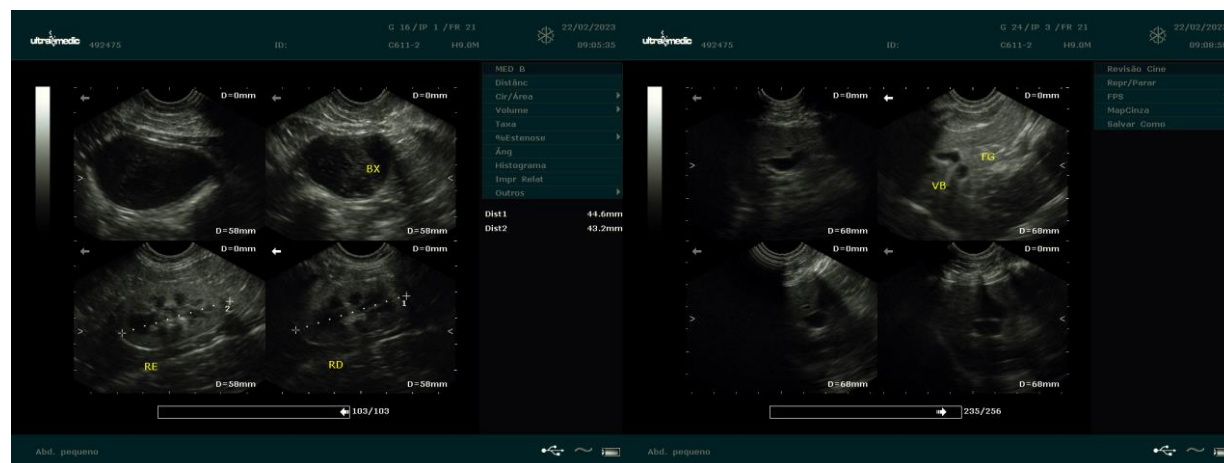
Estômago: em topografia habitual, contraído sem conteúdo, paredes normoespessas e regulares, estratificação e motilidade mantida. Píloro não caracterizado. Pâncreas: não caracterizado.

Alças Intestinais: segmentos intestinais passíveis de avaliação com parâmetros ultrassonográficos dentro da normalidade.


Dra. PAULA NOGUEIRA CUNHA
MV CLINICA GERAL - APERFEIÇAMENTO ULTRA-SONOGRAFIA
CRMV 13618-SP
CPF 122.038.818-10

IMPRESSÃO ULTRASSONOGRÁFICA:

Bexiga urinaria com debris celulares em quantidade moderada em suspensão, sem sinais de obstrução.
Hepatopatia infiltrativa adiposa leve a moderada. Ductos biliares preservados.




Dra. PAULA NOGUEIRA CUNHA
MV CLINICA GERAL - APERFEIÇOAMENTO ULTRA-SONOGRÁFIA
CRMV 13618-SP
CPF 122.038.818-10