



Unidade Veterinária Especializada

Nº OS: 190554	Animal: Costela		Data: 06/01/2023	
Espécie: Canina		Raça: Srd Canino	Sexo: Macho	Dt. Nasc.: 16/12/2015 7a 0m 21d
Proprietário: Judite Pinto Soares		CPF: 086.574.448-36	Telefone: (11) 98541-8097	
Endereço: Nro: - -				
Requisitante: Mariza Silva Fujita	CRMV- 47532			
Clínica: Anclivepa				

ECODOPPLERCARDIOGRAFIA

Resultado..... Peso: 19,4 Kg
Frequência Cardíaca: 67 bpm
Ritmo: irregular

- Ventrículo Esquerdo:
Septo interventricular: Movimento: normocinético
Espessura: 0,78 cm / normal
Parede livre: Movimento: normocinética
Espessura: 0,82 cm / normal
Cavidade: Diâmetro diastólico do VE: 3,27 cm / normal
Diâmetro diastólico interno normalizado > 1,4
Diâmetro sistólico do VE: 2,19 cm / normal
Fração de encurtamento: 32 % / normal
Fração de ejeção (Teich): 0,62 / normal

- Valvas Átrio-ventriculares:
Mitral: aspecto degenerado com movimentação normal de suas cúspides. Os estudos Doppler mostraram insuficiência valvar discreta a moderada.

Tricúspide: aspecto degenerado com movimentação normal de suas cúspides. Os estudos Doppler mostraram insuficiência valvar discreta.

- Valvas Sigmóideas:
Aórtica: normal em aspecto e movimentação de suas válvulas. Os estudos Doppler mostraram fluxo transvalvar normal.

Pulmonar: normal em aspecto e movimentação de suas válvulas. Os estudos Doppler mostraram um escape valvar.

- Aorta (método sueco): 1,90 cm / normal
- Átrio Esquerdo (método sueco): 2,70 cm / normal
- Relação Átrio Esquerdo/ Aorta: 1,42/ normal

- Ventrículo Direito: normal

- Átrio Direito: normal

- Pericárdio: normal em aspecto

- Contração Segmentar: normocinesia dos segmentos visibilizados

- Avaliação hemodinâmica e de indicadores de hipertensão arterial pulmonar
Fluxo aórtico: Vmáx. = 1,36 m/s (grad. Pressão: 7,41 mmHg)
Fluxo pulmonar: Vmáx. = 0,80 m/s (grad. Pressão: 2,59 mmHg), tempo de aceleração = 96 ms, relação tempo de aceleração / tempo de ejeção = 0,51
Regurgitação tricúspide: Vmáx. = 2,44 m/s (grad. Pressão: 23,89 mmHg)

Veia cava caudal apresenta calibre e colabamento normais
Artéria pulmonar direita apresenta calibre e distensibilidade normais
O conjunto de achados ecocardiográficos indica baixa probabilidade de hipertensão arterial pulmonar

- Avaliação do padrão de enchimento de ventrículo esquerdo
Fluxo mitral: E = 0,65 m/s, A = 0,43 m/s, tempo de desaceleração de E = 125 ms, relação E/A = 1,53
TRIV = 73 ms, relação E/TRIV = <1

UNIDADE CAMPO BELO

Rua Pascal, 1382 - Campo Belo - SP
Tel.: (11) 5531-6034



Unidade Veterinária Especializada

Nº OS: 190554 Animal: Costela
Espécie: Canina
Proprietário: Judite Pinto Soares
Endereço: Nro: - -
Requisitante: Mariza Silva Fujita CRMV- 47532
Clínica: Anclivepa

Raça: Srd Canino
CPF: 086.574.448-36

Data: 06/01/2023
Sexo: Macho Dt. Nasc.: 16/12/2015 7a 0m 21d
Telefone: (11) 98541-8097

ECODOPPLERCARDIOGRAFIA

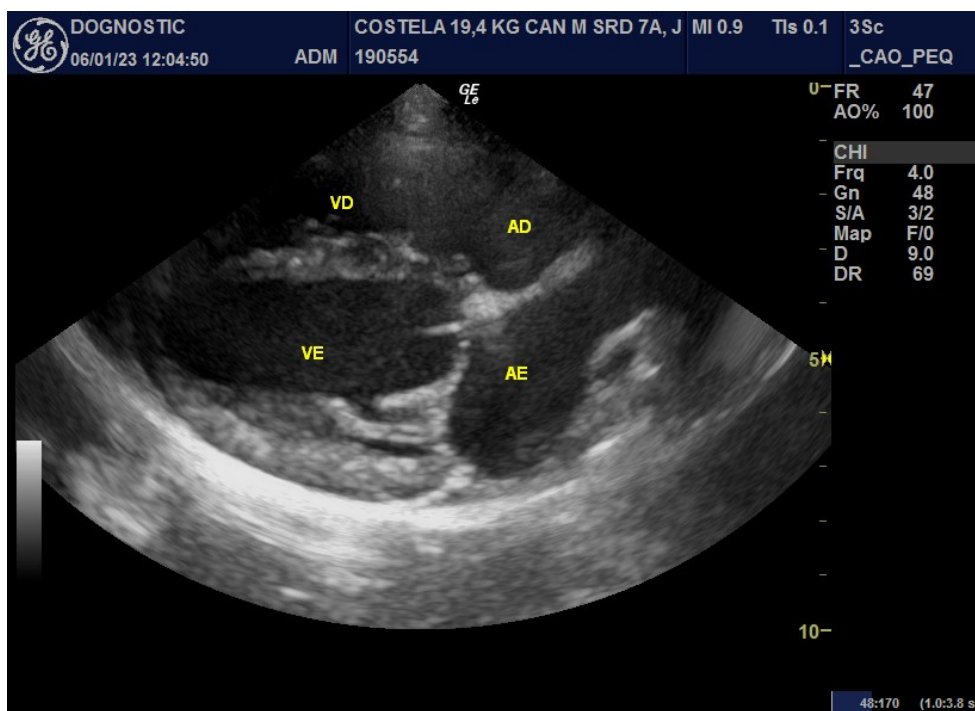
Resultado..... Velocidade anular mitral lateral: Em = 0,12 m/s, Am = 0,09 m/s, relação Ef/Em = 5,4

- Conclusões:

Valvopatia mixomatosa mitral e tricúspide sem remodelamento de câmaras cardíacas;

Insuficiência valvar mitral de grau discreto a moderado;

Insuficiência valvar tricúspide de grau discreto.



UNIDADE CAMPO BELO

Rua Pascal, 1382 - Campo Belo - SP
Tel.: (11) 5531-6034



Unidade Veterinária Especializada

Nº OS: 190554

Animal: Costela

Data: 06/01/2023

Espécie: Canina

Raça: Srd Canino

Sexo: Macho

Dt. Nasc.: 16/12/2015

7a 0m 21d

Proprietário: Judite Pinto Soares

CPF: 086.574.448-36

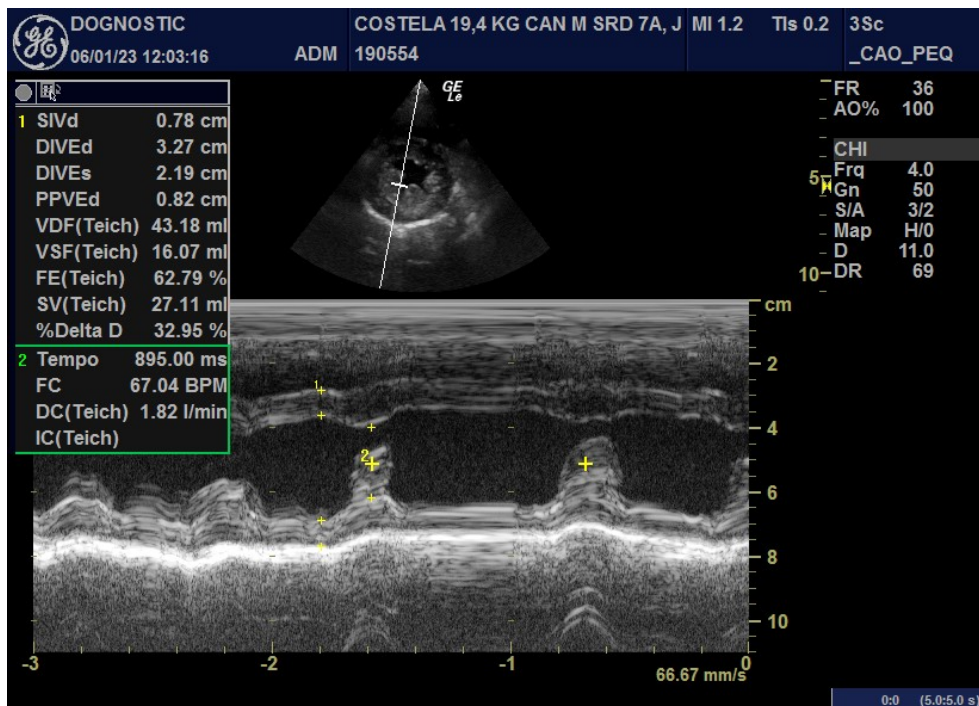
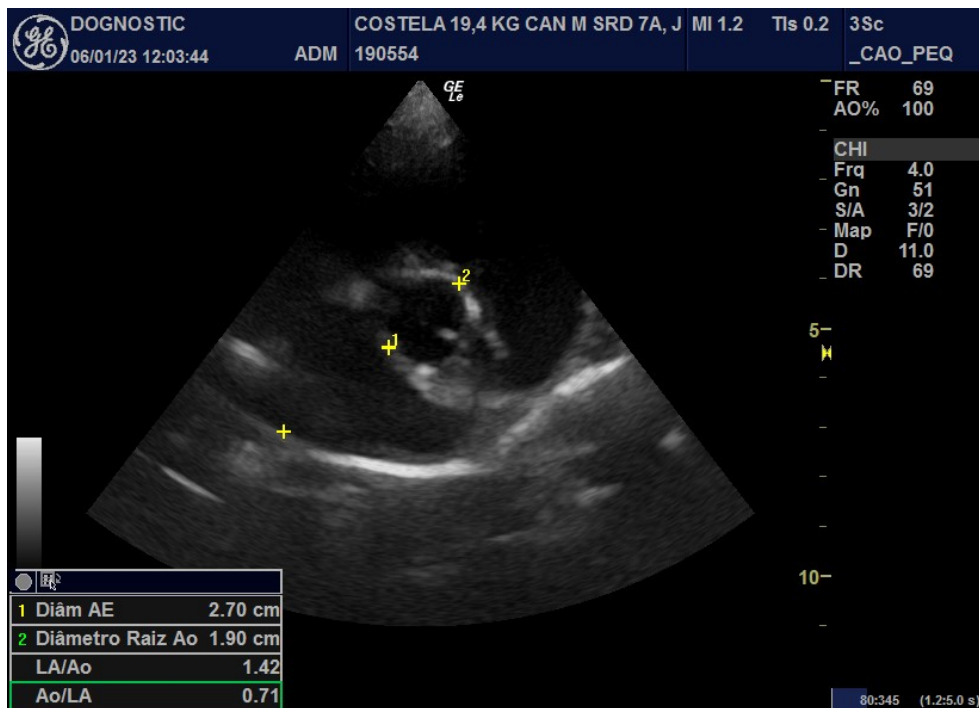
Telefone: (11) 98541-8097

Endereço: Nro: - -

Requisitante: Mariza Silva Fujita CRMV- 47532

Clínica: Anclivepa

ECODOPPLERCARDIOGRAFIA



UNIDADE CAMPO BELO

Rua Pascal, 1382 - Campo Belo - SP

Tel.: (11) 5531-6034



Unidade Veterinária Especializada

Nº OS: 190554

Animal: Costela

Data: 06/01/2023

Espécie: Canina

Raça: Srd Canino

Sexo: Macho

Dt. Nasc.: 16/12/2015

7a 0m 21d

Proprietário: Judite Pinto Soares

CPF: 086.574.448-36

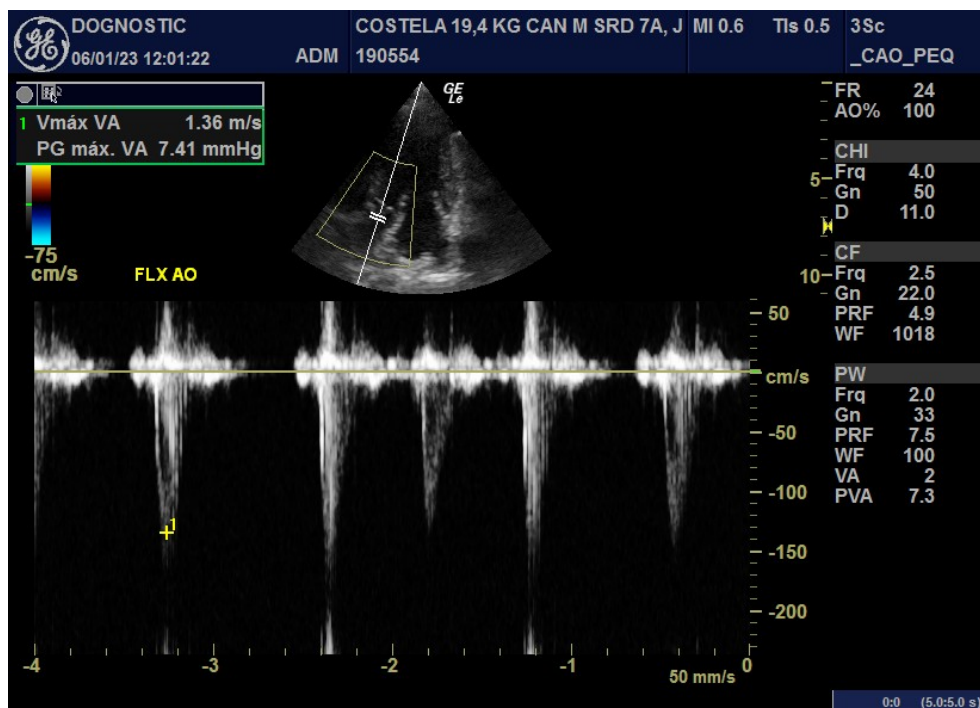
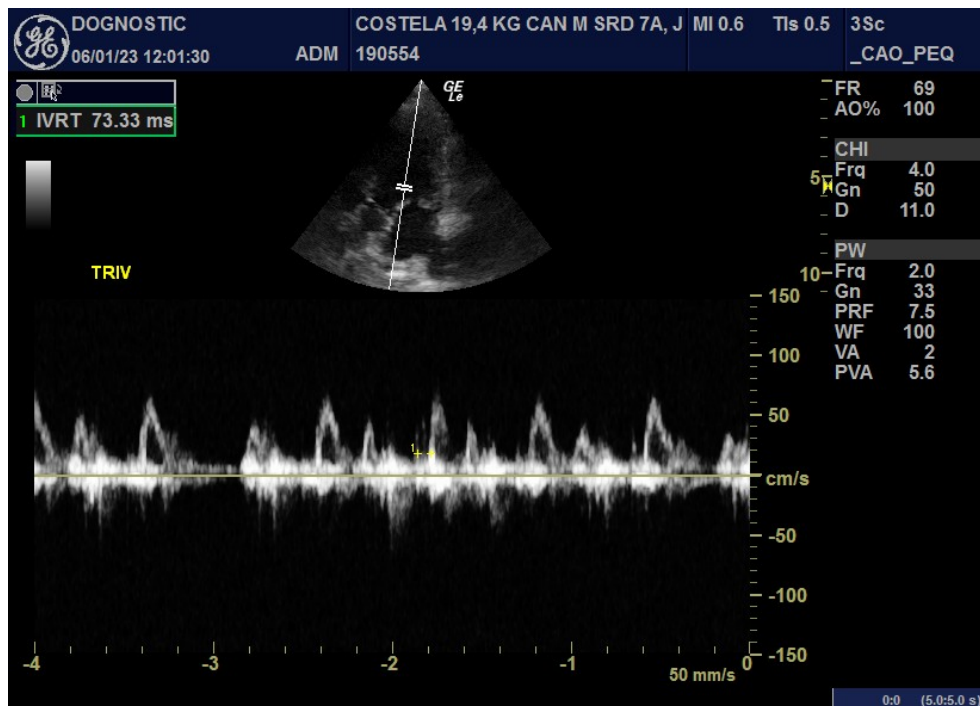
Telefone: (11) 98541-8097

Endereço: Nro: - -

Requisitante: Mariza Silva Fujita CRMV- 47532

Clínica: Anclivepa

ECODOPPLERCARDIOGRAFIA



UNIDADE CAMPO BELO

Rua Pascal, 1382 - Campo Belo - SP

Tel.: (11) 5531-6034



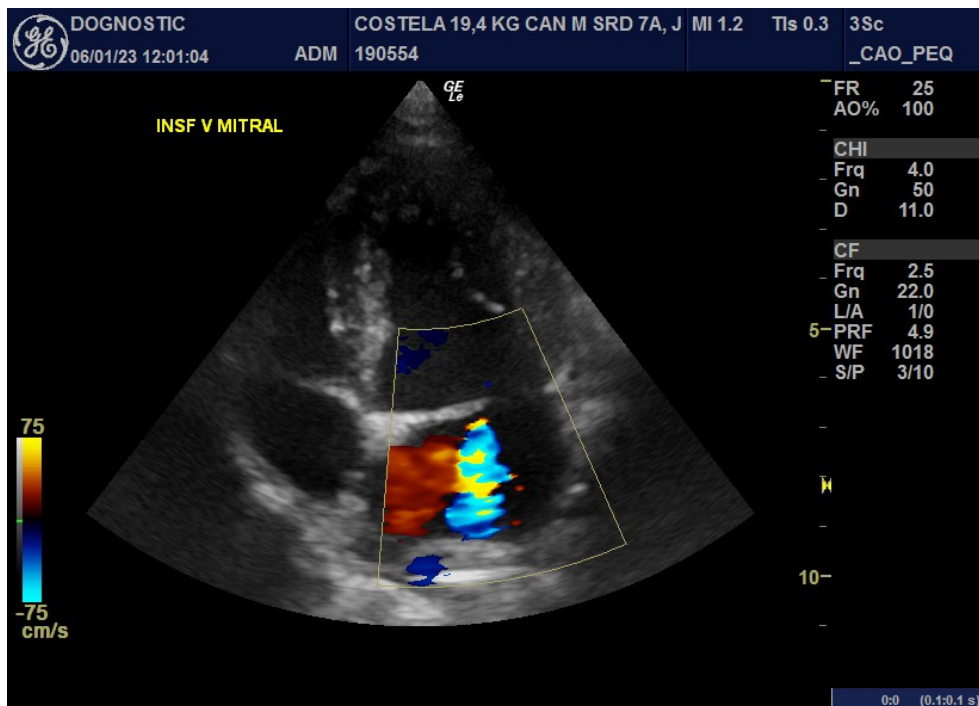
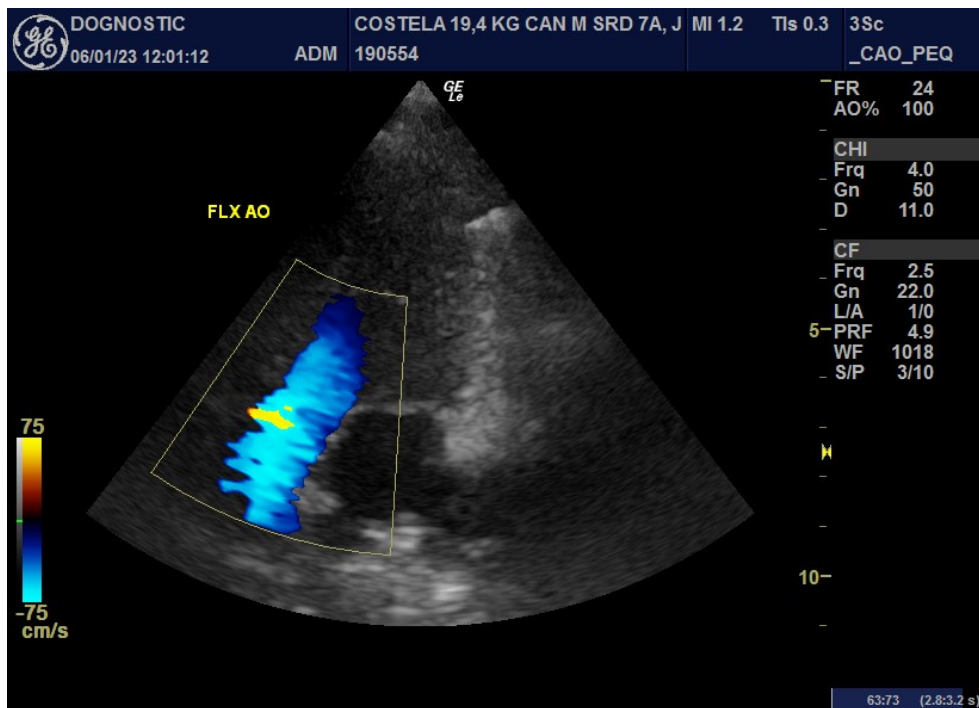
Unidade Veterinária Especializada

Nº OS: 190554 Animal: Costela
Espécie: Canina
Proprietário: Judite Pinto Soares
Endereço: Nro: - -
Requisitante: Mariza Silva Fujita CRMV- 47532
Clínica: Anclivepa

Raça: Srd Canino
CPF: 086.574.448-36

Data: 06/01/2023
Sexo: Macho Dt. Nasc.: 16/12/2015 7a 0m 21d
Telephone: (11) 98541-8097

ECODOPPLERCARDIOGRAFIA



UNIDADE CAMPO BELO

Rua Pascal, 1382 - Campo Belo - SP
Tel.: (11) 5531-6034



Unidade Veterinária Especializada

Nº OS: 190554

Animal: Costela

Data: 06/01/2023

Espécie: Canina

Raça: Srd Canino

Sexo: Macho

Dt. Nasc.: 16/12/2015

7a 0m 21d

Proprietário: Judite Pinto Soares

CPF: 086.574.448-36

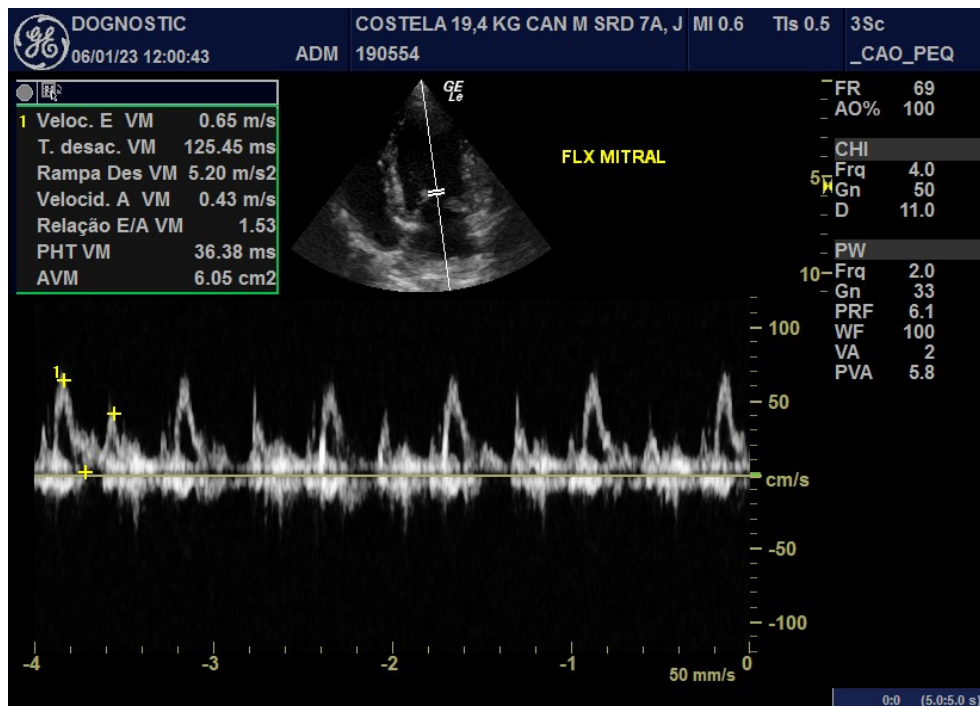
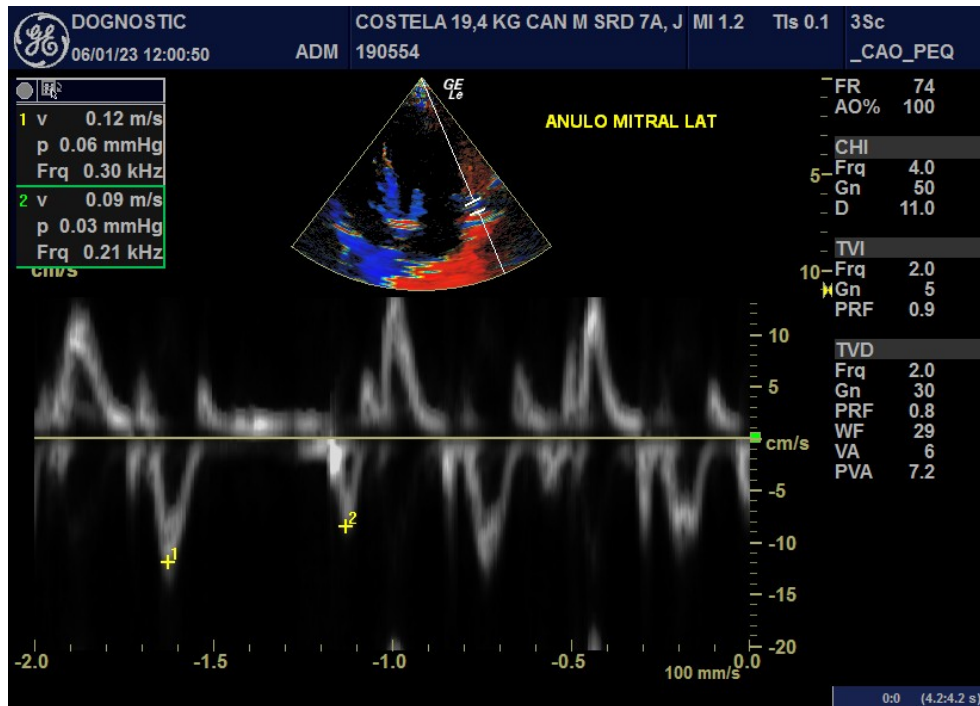
Telefone: (11) 98541-8097

Endereço: Nro: - -

Requisitante: Mariza Silva Fujita CRMV- 47532

Clínica: Anclivepa

ECODOPPLERCARDIOGRAFIA



UNIDADE CAMPO BELO

Rua Pascal, 1382 - Campo Belo - SP

Tel.: (11) 5531-6034



Unidade Veterinária Especializada

Nº OS: 190554

Animal: Costela

Data: 06/01/2023

Espécie: Canina

Raça: Srd Canino

Sexo: Macho

Dt. Nasc.: 16/12/2015

7a 0m 21d

Proprietário: Judite Pinto Soares

CPF: 086.574.448-36

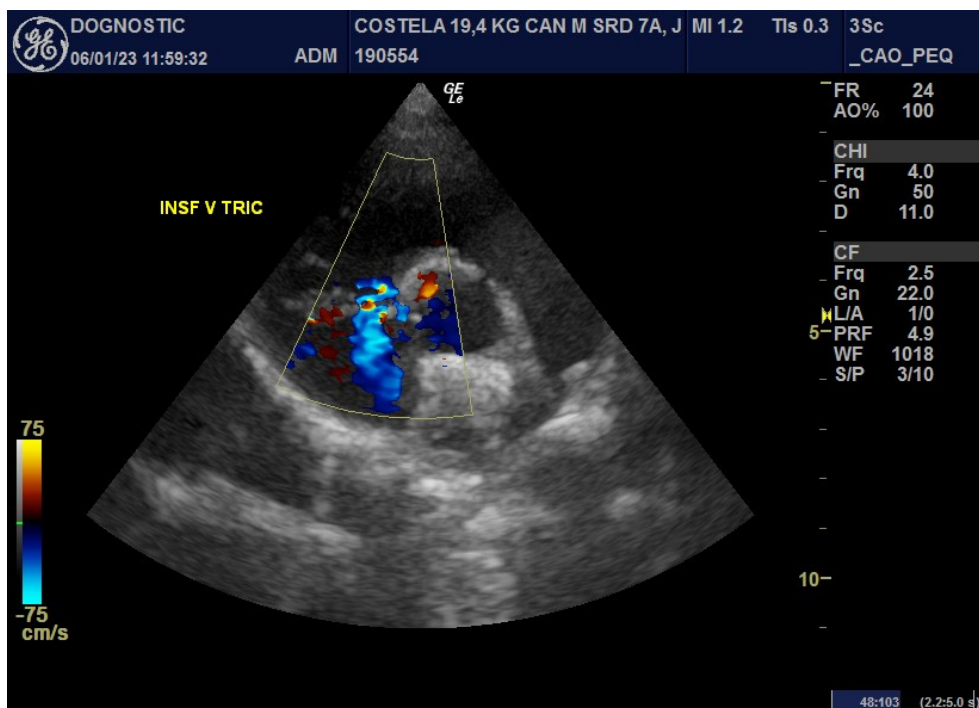
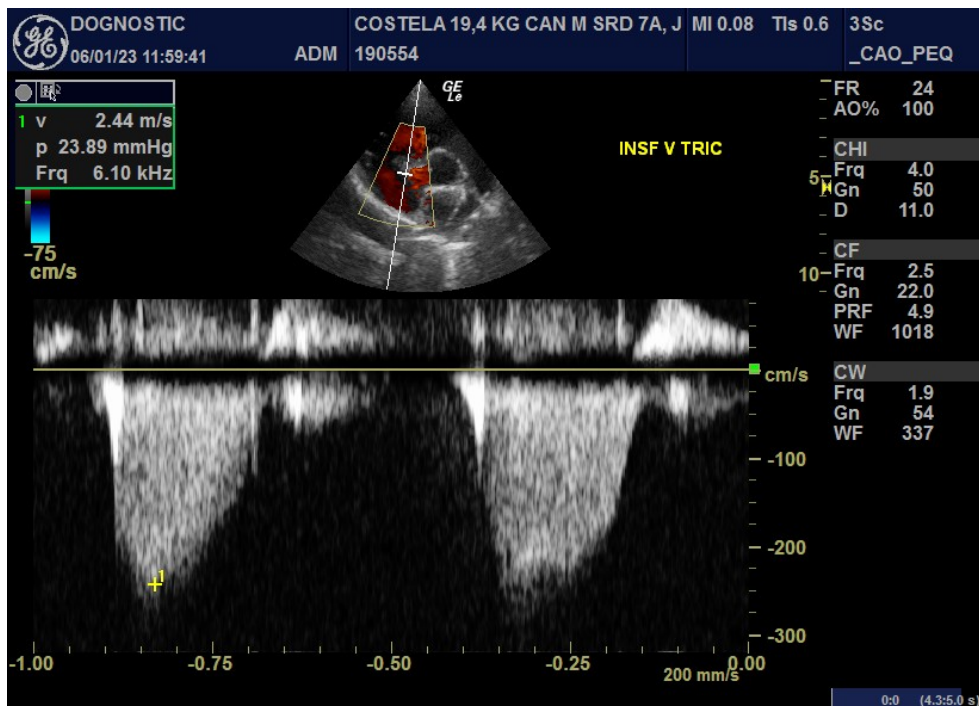
Telefone: (11) 98541-8097

Endereço: Nro: - -

Requisitante: Mariza Silva Fujita CRMV- 47532

Clínica: Anclivepa

ECODOPPLERCARDIOGRAFIA



UNIDADE CAMPO BELO

Rua Pascal, 1382 - Campo Belo - SP

Tel.: (11) 5531-6034



Unidade Veterinária Especializada

Nº OS: 190554

Animal: Costela

Data: 06/01/2023

Espécie: Canina

Raça: Srd Canino

Sexo: Macho

Dt. Nasc.: 16/12/2015

7a 0m 21d

Proprietário: Judite Pinto Soares

CPF: 086.574.448-36

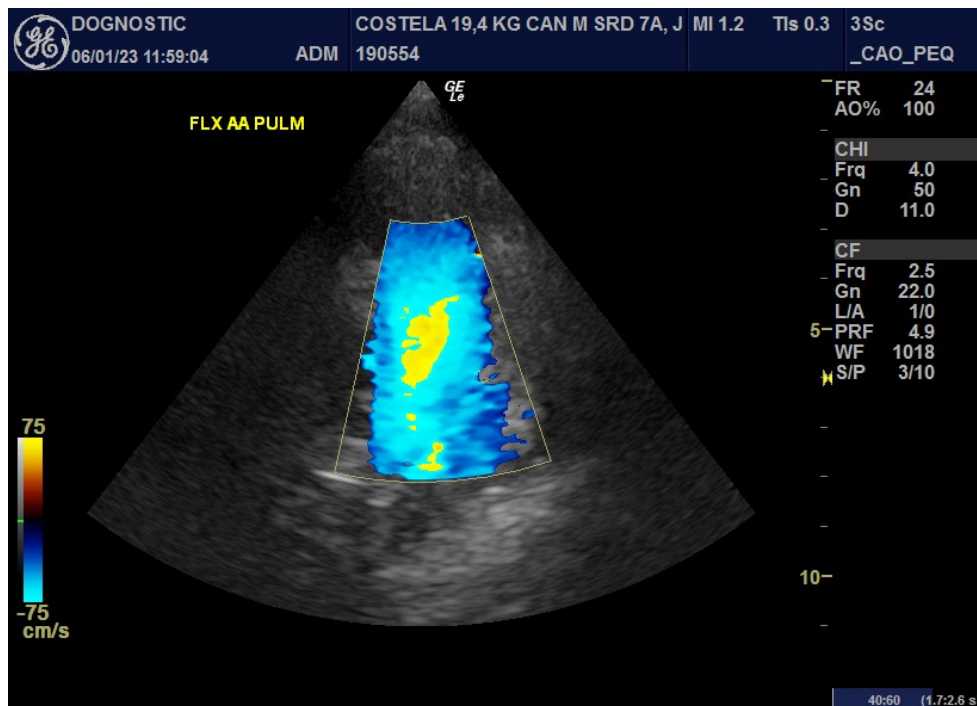
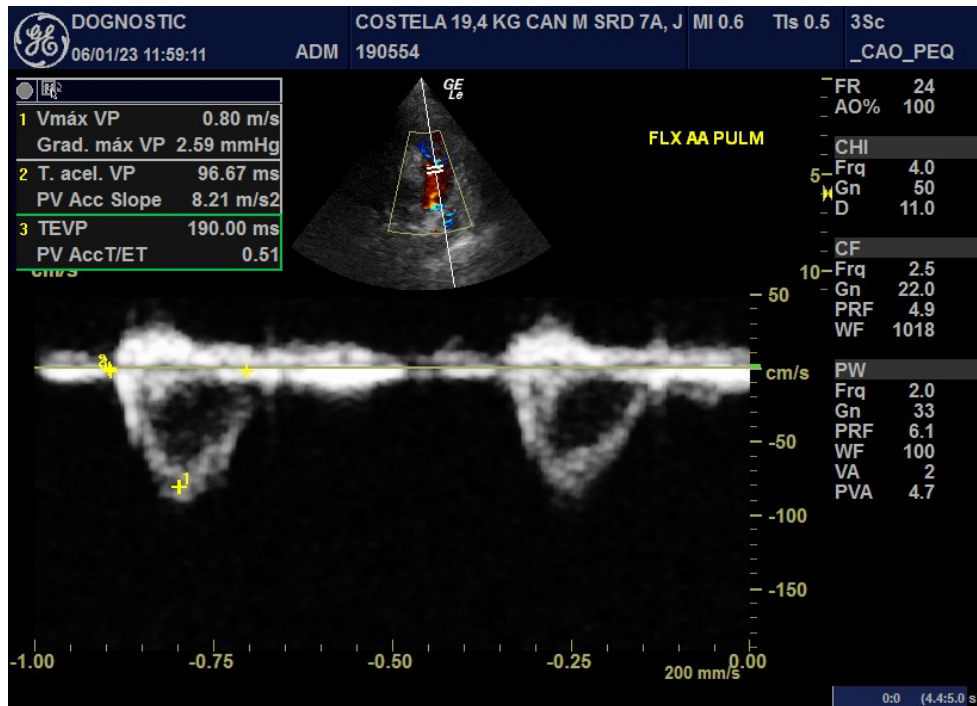
Telefone: (11) 98541-8097

Endereço: Nro: - -

Requisitante: Mariza Silva Fujita CRMV- 47532

Clínica: Anclivepa

ECODOPPLERCARDIOGRAFIA



UNIDADE CAMPO BELO

Rua Pascal, 1382 - Campo Belo - SP

Tel.: (11) 5531-6034



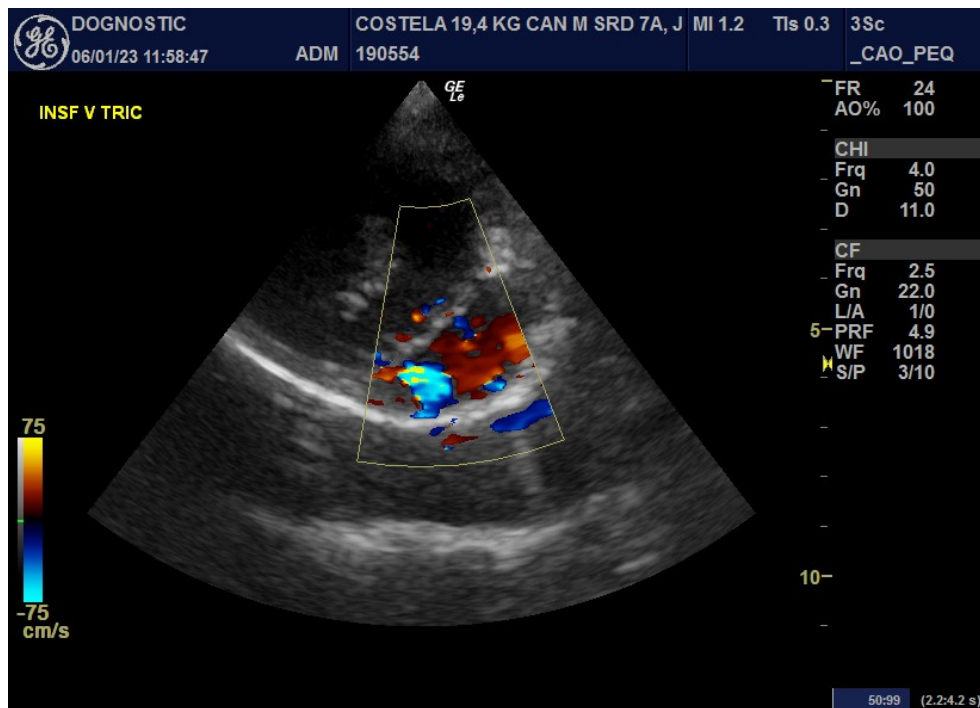
Unidade Veterinária Especializada

Nº OS: 190554 Animal: Costela
Espécie: Canina
Proprietário: Judite Pinto Soares
Endereço: Nro: - -
Requisitante: Mariza Silva Fujita CRMV- 47532
Clínica: Anclivepa

Raça: Srd Canino
CPF: 086.574.448-36

Data: 06/01/2023
Sexo: Macho Dt. Nasc.: 16/12/2015 7a 0m 21d
Telefone: (11) 98541-8097

ECODOPPLERCARDIOGRAFIA



Assinado eletronicamente por:
REBECCA BASTOS PESSOA - CRMV-SP 33689

UNIDADE CAMPO BELO

Rua Pascal, 1382 - Campo Belo - SP
Tel.: (11) 5531-6034