



# HOSPITAL VETERINÁRIO DA ANCLIVEPA-SP

DATA: 29/03/2023

PACIENTE: SIMBA/ GUSTAVO (526559)

## RELATÓRIO ULTRASONOGRÁFICO

**Bexiga:** em topografia habitual, moderada distensão, conteúdo anecoico sem debris, sem sedimentos, paredes preservadas, uretra caudal preservada.

**Rins e Ureteres:** RE 3,29cm / RD 3,63cm, parênquima homogêneo normoecóico, boa distinção e proporção cortico medular, sistema pielocalicial mantido preservado, ausência de mineralizações. Ureter preservado.

**Baço:** em topografia habitual, dimensões preservadas (0,89cm). Parênquima homogêneo normoecóico. Vasos preservados.

**Fígado:** em topografia habitual, parênquima homogêneo normoecóico. Diafragma mantido. Grandes vasos preservados. Ductos intra-hepáticos não caracterizados. **Vesícula biliar:** em topografia habitual com moderada distensão por conteúdo anecóico, paredes preservadas. Ducto biliar comum caracterizado dilatado e tortuoso.

**Estômago:** em topografia habitual, leve distensão por conteúdo gasoso, paredes normoespessas, estratificação mantida, motilidade preservada. **Píloro** caracterizado preservado. **Pâncreas:** não caracterizado. **Alças Intestinais:** segmentos intestinais passíveis de avaliação sem conteúdo com paredes preservadas, motilidade preservada.

### Observações:

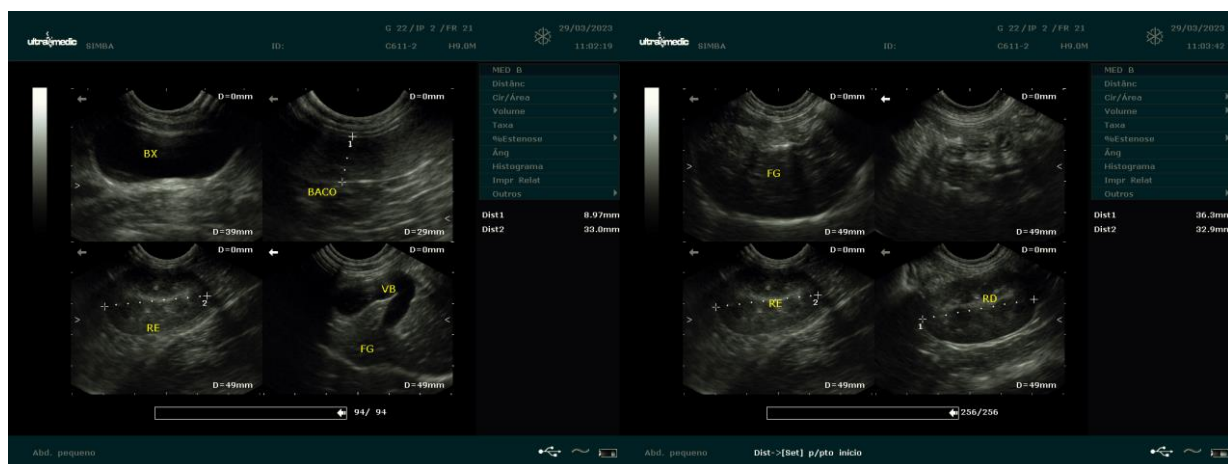
Ausência de líquido livre

Linfonodos não caracterizados.

  
Dra. PAULA NOGUEIRA CUNHA  
MV CLINICA GERAL - APERFEIÇOAMENTO ULTRASONOGRAFIA  
CRMV 13618-SP  
CPF 122.038.818-10

## IMPRESSÃO SONOGRÁFICA:

Varredura abdominal com parâmetros ultrassonográficos preservados até o presente momento.



*Dra. PAULA NOGUEIRA CUNHA*  
 MV CLÍNICA GERAL - APERFEIÇOAMENTO ULTRA-SONOGRAFIA  
 CRMV 13618/SP  
 CPF 122.038.818-10