



HOSPITAL VETERINÁRIO DA ANCLIVEPA-SP

DATA: 16/11/2022

PACIENTE: PENELOPE /GESREHELITA (468180)

RELATÓRIO ULTRASSONOGRÁFICO

Bexiga: em topografia habitual, distensão leve, conteúdo anecoico com debris em pequena quantidade, paredes normoespessas regulares, uretra caudal mantida.

Rins e Ureteres: em topografia habitual. RE 4,10cm / RD 4,45cm. Rins com parênquima homogêneo tendendo a hiperecoico, contornos definidos, rim direito com leve perda da distinção e da proporção cortico medular, sistema pielocalicial mantido. Ausência de mineralizações. Ureter preservado.

Baço: em topografia habitual, dimensões mantidas (1,26cm). Parênquima homogêneo normoecóico. Vasos preservados.

Fígado: parênquima homogêneo normoecóico, lobos hepáticos com volume mantido, bordos regulares e afilados. Diafragma mantido. Grandes vasos preservados.

Vesícula biliar: em topografia habitual distendida por conteúdo anecoico. Paredes normoespessas regulares, presença de micro colélitos aderidos em parede, não mensuráveis. Ductos intra-hepáticos não caracterizados. Ducto biliar comum não caracterizado.

Sistema gastrointestinal:

Estômago: em topografia habitual, contraído sem conteúdo luminal, paredes normoespessas regulares, estratificação mantida, motilidade preservada. Píloro preservado.

Pâncreas: não caracterizado.

Alças Intestinais: segmentos intestinais passíveis de avaliação com parâmetros ultrassonográficos preservados.

Útero e ovários: OSH

Observações:

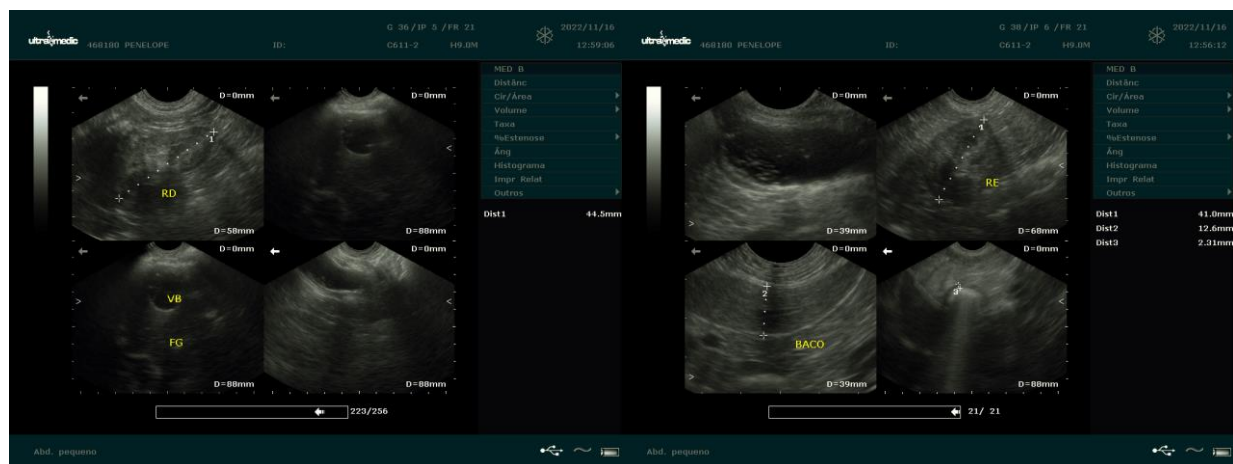
Ausência de líquido livre

Linfonodos não caracterizados.


Dra. PAULA NOGUEIRA CUNHA
MV CLINICA GERAL - APERFEIÇOAMENTO ULTRA-SONOGRAFIA
CRMV 13618-SP
CPF 122.038.818-10

IMPRESSÃO SONOGRÁFICA:

Discreta alteração da morfologia renal direita – a investigar
Micro colélitos em vesícula biliar aderidos em parede.



Dra. PAULA NOGUEIRA CUNHA
 MV CLINICA GERAL - APERFEIÇOAMENTO ULTRA-SONOGRAFIA
 CRMV 13618-SP
 CPF 122.038.818-10