



# HOSPITAL VETERINÁRIO DA ANCLIVEPA-SP

DATA: 06/02/2023

PACIENTE: BABI / GEOVANA (462049)

## RELATÓRIO ULTRASONOGRÁFICO

**Bexiga:** moderada distensão, conteúdo anecoico sem debris, paredes normoespessas, uretra caudal preservada, sem sinais de obstrução.

**Rins e Ureteres:** dimensões preservadas, contornos definidos, parênquima homogêneo normoecóico, distinção e proporção cortico medular preservada, sistema pielocalicial mantido. Ureteres não caracterizados.

**Baço:** em topografia habitual com dimensões levemente aumentadas (1,60cm), parênquima homogêneo normoecóico, vasos preservados.

**Fígado:** em topografia habitual, lobos hepáticos com volume mantido, parênquima homogêneo hipoeico margens afiladas, regulares. Vasos preservados. Ductos intra-hepáticos não caracterizados. Vesícula biliar com repleção pequena, conteúdo anecoico, paredes normoespessas regulares. Ducto biliar não caracterizado. E

**Estômago:** em topografia habitual, distendido por conteúdo luminal gasoso, paredes preservadas. Píloro não caracterizado. com manutenção das camadas.

**Pâncreas:** não caracterizado.

**Alças Intestinais:** segmentos intestinais passíveis de avaliação sem conteúdo luminal paredes finas regulares, motilidade e estratificação preservadas.

**Adrenais:** não caracterizadas.

**Útero:** cornos uterinos caracterizados – corno uterino esquerdo com distensão do lúmen por conteúdo hipoeico denso mensurado em torno de 1,74cm. Ao acompanhar o trajeto nota-se áreas menos dilatadas com aspecto flácido. Já em corno uterino direito há aspecto tubular com endométrio espesso irregular com ondulações ao acompanhar o trajeto sem acúmulo evidente de conteúdo líquido somente pequenas áreas císticas mensurado em torno de 1,16cm.

**Ovários:** tanto direito quanto esquerdo possuem parênquima heterogêneo com áreas císticas coalescentes, o maior foi mensurado em torno de 0,99cm x 0,79cm.

## OBSERVAÇÕES:

Presença de líquido livre – alta celularidade mais visualizado em região peri esplênica

Linfonodos não caracterizados.

Mesentério reativo de forma generalizada

  
Dra. PAULA NOGUEIRA CUNHA  
MV CLÍNICA GERAL - APERFEIÇOAMENTO ULTRA-SONOGRAFIA  
CRMV 13618-SP  
CPF 122.038.818-10

## IMPRESSÃO ULTRASSONOGRÁFICA:

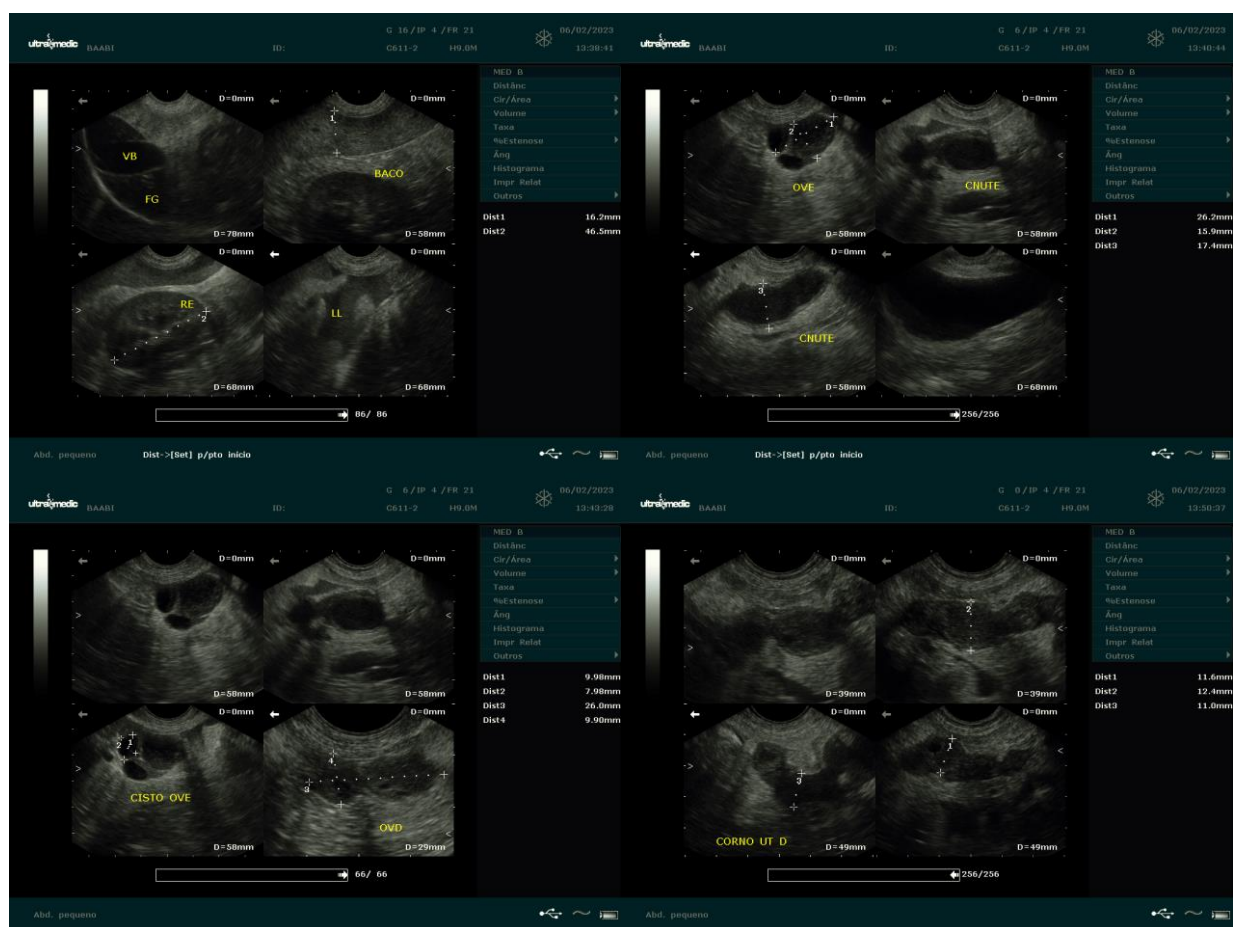
Corno Uterino esquerdo com imagem sugestiva de Hemometra / Piometra com aspecto flácido em alguns pontos do trajeto.

Corno uterino direito com imagem sugestiva de hiperplasia endometrial cística, porém com características mais agressivas não descartando-se neoplasia.

Há efusão peritoneal em alguns pontos e peritonite / esteatite generalizada.

Ovários hiperplásicos heterogêneos e policísticos – não se descarta neoplasia

Devido a presença de líquido livre denso e em associação com as alterações uterinas não se descarta a ruptura da parede uterina.



*Dra. PAULA NOGUEIRA CUNHA*  
MV CLINICA GERAL - APERFEIÇOAMENTO ULTRA-SONOGRAFIA  
CRMV 13618-SP  
CPF 122.038.818-10