



# HOSPITAL VETERINÁRIO DA ANCLIVEPA-SP

DATA: 07/03/2023

PACIENTE: BIEL / GISELLE (519348)

## RELATÓRIO ULTRASONOGRÁFICO

**Bexiga:** grande distensão, conteúdo anecoico com debris finos em quantidade moderada em suspensão, paredes finas regulares, estratificação mantida, trígono mantido. Uretra caudal preservada sem dilatação, sem sinais de obstrução.

**Rins e Ureteres:** Rins com dimensões preservadas (RE 3,46cm / RD 3,72cm). Contornos definidos, parênquima homogêneo hiperecoico, distinção e proporção cortico medular. Sistema pielocalicial preservado. Ausência de mineralizações. Ureteres não caracterizados.

**Baço:** em topografia habitual com margens regulares, parênquima homogêneo normoecóico, superfície lisa e regular, leve aumento das dimensões (1,52cm). Vasos preservados.

**Fígado:** parênquima homogêneo normoecóico, dimensões preservadas, margens finas e regulares. Diafragma mantido. Veia cava caudal preservada. Vesícula biliar: distendida por conteúdo anecoico sem sedimentos. Ducto cístico não caracterizado.

**Estômago:** contraído sem conteúdo, paredes normoespessas regulares com estratificação e motilidade mantida. **Pâncreas:** não caracterizado Ausência de reatividade.

**Alças Intestinais:** segmentos duodenais e jejunais preservados, sem conteúdo. Segmentos de colón ascendente, transverso e descendente repletos por conteúdo fecal denso produtor de sombra acústica forte.

**Adrenais:** não caracterizadas.

### Observações:

Ausência de líquido livre.

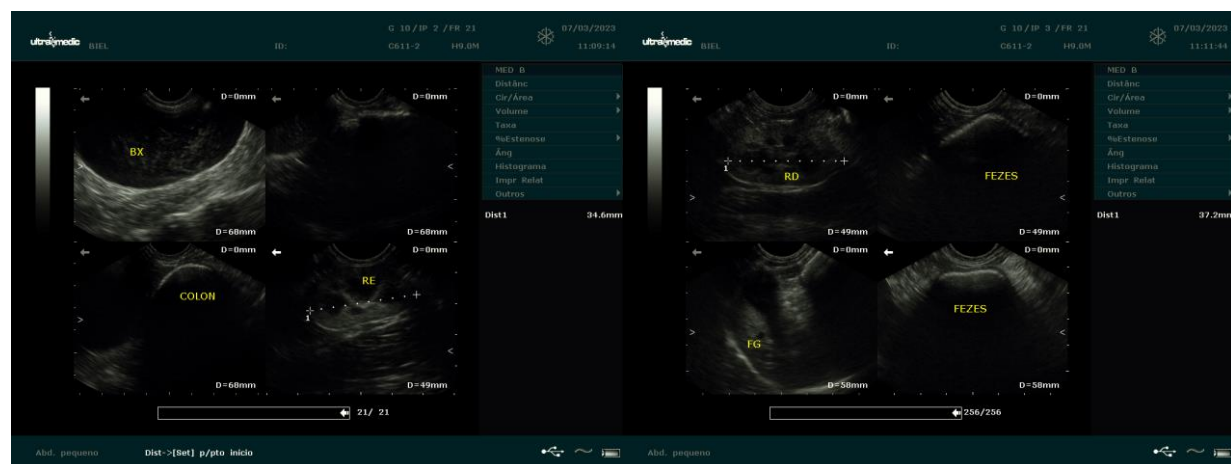
  
Dra. PAULA NOGUEIRA CUNHA  
MV CLINICA GERAL - APERFEIÇOAMENTO ULTRA-SONOGRAFIA  
CRMV 13618-SP  
CPF 122.038.518-10

## IMPRESSÃO SONOGRÁFICA:

Fecaloma nos segmentos de colón ascendente transverso e descendente.

Rins com aspecto inflamatório e ou infiltrado adiposo.

Bexiga com repleção extrema devido a compressão da região caudal em topografia de uretra.



  
Dra. PAULA NOGUEIRA CUNHA  
MV CLINICA GERAL - APERFEIÇOAMENTO ULTRA-SONOGRAFIA  
CRMV 13618-SP  
CPF 122.038.818-10