



# HOSPITAL VETERINÁRIO DA ANCLIVEPA-SP

DATA: 27/02/2023

PACIENTE: THOR/ GILVAN (515967)

## RELATÓRIO ULTRASONOGRÁFICO

**Bexiga:** moderada distensão, conteúdo anecoico com quantidade moderada de debris em suspensão e acúmulo de sedimentos hiperecóicos produtores de fraca sombra acústica em parede dorsal, paredes regulares, estratificação mantida, trígono mantido. Uretra caudal não caracterizada.

**Rins e Ureteres:** RE 4,56m / RD 4,08cm em topografia habitual. Tanto rim direito quanto esquerdo apresentam contornos definidos parênquima homogêneo normoecóico, distinção e proporção cortico medular mantida, sistema pielocalicial mantido, ausência de mineralizações nos recessos renais. Ureter não caracterizado.

**Baço:** em topografia habitual dimensões mantidas (0,78cm) com parênquima homogêneo normoecóico, vasos preservados.

**Fígado:** lobos hepáticos com parênquima homogêneo normoecóico com volume preservado, margens afiladas regulares. Diafragma mantido, vasos preservados. Vesícula biliar: pouco distendida preenchida por conteúdo anecoico sem sedimentos. Ducto comum preservado.

**Estômago:** distendido por pequena quantidade de conteúdo gasoso, paredes preservadas, estratificação motilidade mantida. **Pâncreas:** parênquima hiperecoico grosseiro, grande reatividade em áreas adjacentes ao estômago e lobos hepáticos.

**Alças Intestinais:** segmentos intestinais passíveis de avaliação flutuantes com parâmetros preservados.

**Próstata:** sem janela acústica para avaliação

**Testículos:** parâmetros preservados.

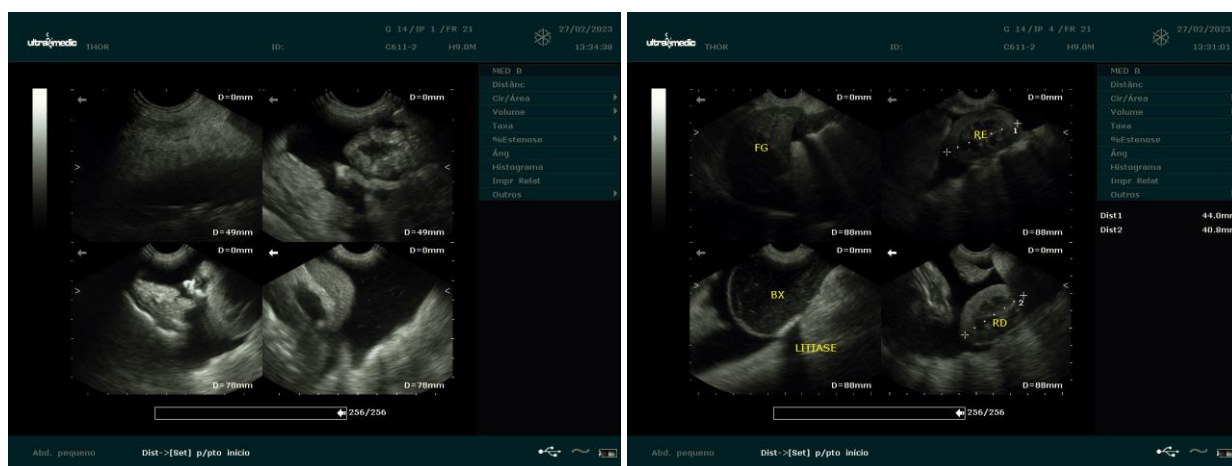
### Observações:

Presença de liquido livre em grande quantidade.

  
Dra. PAULA NOGUEIRA CUNHA  
MV CLINICA GERAL - APERFEIÇOAMENTO ULTRA-SONOGRAFIA  
CRMV 13618-SP  
CPF 122.038.818-10



Cistite e acúmulo de sedimentos hipercóicos em parede dorsal de bexiga urinária.



  
Dra. PAULA NOGUEIRA CUNHA  
MV CLINICA GERAL - APERFEIÇOAMENTO ULTRA-SONOGRAFIA  
CRMV 13618-SP  
CPF 122.038.818-10