

Análise Clínica No.001295738

Dt Coleta: 14/07/2022

Nome: TONICO

Raça.....: SRD

Especie.....: CANINA

Idade.....: 13 Ano(s)

Sexo.....: MACHO

Prop.....: GUILHERME GREGORIO CANDIDO

Médico Vet.: ANA BEATRIZ G. C. LIMA

Clínica Vet.: ANCLIVEPA

Coproparasitológico

Material: Fezes

Métodos: Centrífugo-flutuação em solução de sulfato de zinco (Faust)
Flutuação em solução saturada de cloreto de sódio (Willis)

Resultados:

1a amostra - Recebida em 14/07/22
Resultado *Amostra Negativa*

2a amostra - Recebida em 16/07/22
Resultado *Amostra Negativa*

3a amostra - Recebida em 18/07/22
Resultado *Amostra Negativa*

Assinado eletronicamente por:

Priscila F. da Silva Paranhos - CRMV-SP 40.348

Leticia Ribeiro Lemes - CRBIO 113692/01-D

Análise Clínica No.001295738

Dt Coleta: 14/07/2022

Nome.....: TONICO

Raça.....: SRD

Espécie.....: CANINA

Idade.....: 13 Ano(s)

Sexo.....: MACHO

Prop.....: GUILHERME GREGORIO CANDIDO

Médico Vet...: ANA BEATRIZ G. C. LIMA

Clínica vet.: ANCLIVEPA

EXAME CITOLÓGICO

Material: uma lâmina de esfregaço citológico de neoformação próxima ao úmero direito.

Coloração: panótico rápido

Descrição microscópica

A análise citológica das amostras encaminhadas revela celularidade moderada, composta por células livres pelos esfregaços ou em agrupamentos pouco coesos. Tais células apresentam formato fusiforme a poligonal, citoplasma azulado por vezes contendo pequenos vacúolos, com bordos parcialmente distintos; e núcleo ovalado, com cromatina densamente agregada e com nucléolos conspícuos. Observa-se acentuadas anisocitose e anisocariose e aumento moderado da relação núcleo:citoplasma. Não são visualizadas figuras de mitose. Soma-se quantidade discreta de neutrófilos e macrófagos ativados. O fundo dos esfregaços é composto por precipitado proteico basofílico claro, quantidade moderada de eritrócitos e discreta de restos celulares.

Conclusão

Amostra citológica de neoformação próxima ao úmero direito compatível com neoplasia mesenquimal maligna.

Comentário

Ressalta-se que a determinação do diagnóstico definitivo depende da realização de exame histopatológico.

Assinado eletronicamente por:

Raquel Gonçalves Gomes

CRMV-SP 33.889

Assinado eletronicamente por:

Priscila F. da Silva Paranhos - CRMV-SP 40.348

Leticia Ribeiro Lemes - CRBIO 113692/01-D

Análise Clínica No.001295738

Dt Coleta: 14/07/2022

Nome.....: TONICO

Raça.....: SRD

Espécie.....: CANINA

Idade.....: 13 Ano(s)

Sexo.....: MACHO

Prop.....: GUILHERME GREGORIO CANDIDO

Médico Vet...: ANA BEATRIZ G. C. LIMA

Clínica vet.: ANCLIVEPA

ECODOPLERCARDIOGRAMA

Condições do paciente para o exame: Tenso

Frequência cardíaca: 164bpm

1. EOCARDIOMETRIA E ANÁLISE FUNCIONAL

Ventrículo Esquerdo:

- Cavidade:
 - diâmetro diastólico: 3,33cm/normal
 - diâmetro sistólico: 2,29cm/normal
- Septo interventricular:
 - movimento: normal
 - espessura diastólica: 0,84cm/normal
- Parede livre:
 - movimento: normal
 - espessura diastólica: 0,84cm/normal
- Função do ventrículo esquerdo (método TEICHHOLZ):
 - volume da cavidade do VE/diástole: 45ml
 - volume da cavidade do VE/sístole: 18ml
 - fração de ejeção: 60%/normal
 - fração de encurtamento: 31%/normal

Aorta: 2,01cm/normal**Átrio esquerdo:** 2,86cm/normal**Relação átrio esquerdo/aorta:** 1,42/normal**Ventrículo direito:** normal**Átrio direito:** normal

Valvas atrioventriculares:

- mitral: degenerada/ insuficiente
- tricúspide: degenerada/insuficiente

Valvas semilunares:

- aórtica: normal
- pulmonar: normal

Contração segmentar: normocinesia

2. DOPPLER

Velocidade máxima do fluxo aórtico: 1,08m/s

Gradiente: 4,70mmHg

Análise Clínica No.001295738

Dt Coleta: 14/07/2022

Nome.....: TONICO

Raça.....: SRD

Espécie.....: CANINA

Idade.....: 13 Ano(s)

Sexo.....: MACHO

Prop.....: GUILHERME GREGORIO CANDIDO

Médico Vet...: ANA BEATRIZ G. C. LIMA

Clinica vet.: ANCLIVEPA

Velocidade máxima do fluxo pulmonar: 1,41m/s

Gradiente: 7,99mmHg

Velocidade onda E/mitral: 1,12m/s

Velocidade onda A/Mitral: 0,98m/s

relação E/A: 1,14/normal

TRIV: 34m/s

Relação E/TRIV: 3,29 aumentado

TDE: 88m/s

Velocidade de onda E': 0,06m/s

Velocidade de onda A': 0,14m/s

Relação E/E': 18,05

Observações referentes à análise do Doppler:

- O Doppler mostrou fluxo sistólico turbulento no interior do átrio esquerdo decorrente de disfunção (insuficiência) valvar mitral de grau moderado.
- O Doppler mostrou fluxo sistólico turbulento no interior do átrio direito decorrente de disfunção (insuficiência) valvar tricúspide de grau moderado; Velocidade de regurgitação de tricúspide 4,09m/s. Probabilidade alta de apresentar hipertensão arterial pulmonar (Valores podem estar superestimado devido a presença de uma formação dentro do átrio direito, alterando o fluxo sanguíneo.
- Demais fluxos normais em coração e grandes vasos.

3. COMENTÁRIOS:

- onda E maior que onda A e onda E' menor que onda A caracterizando padrão de disfunção diastólico restritivo;
- miocárdio com espessura normal;
- ventrículo esquerdo apresenta desempenho miocárdio sistólico preservado sem alteração contrátil segmentar;
- valva mitral apresenta degeneração de seus folhetos e moderada disfunção (insuficiência) sem sinais de sobrecarga secundária (repercussão hemodinâmica) em átrio esquerdo;
- valva tricúspide apresenta degeneração dos seus folhetos e moderada disfunção (insuficiência) sem sinais de sobrecarga secundária em átrio direito;
- artéria aórtica sem anormalidade aparentes
- artéria pulmonar sem anormalidade aparentes
- pericárdio de aspecto normal.

4. OBSERVAÇÕES:

Presença de uma estrutura em átrio direito não vascularizada ao doppler, de aspecto homogêneo e medindo 2,58cm x 2,67cm de diâmetro. (Neoplasia? Coágulo?)

Presença de uma formação em base cardíaca esquerda de aspecto heterogêneo não vascularizado ao doppler medindo aproximadamente 5,48cm x 4,49cm de diâmetro. Neoplasia? Sugere-se outros exames: (Tomografia? Citologia guiada? RX?)

Sugiro controle ecocardiográfico em 6 meses ou a critério do médico veterinário responsável.

5. CONCLUSÃO:

- Degeneração da valva mitral.

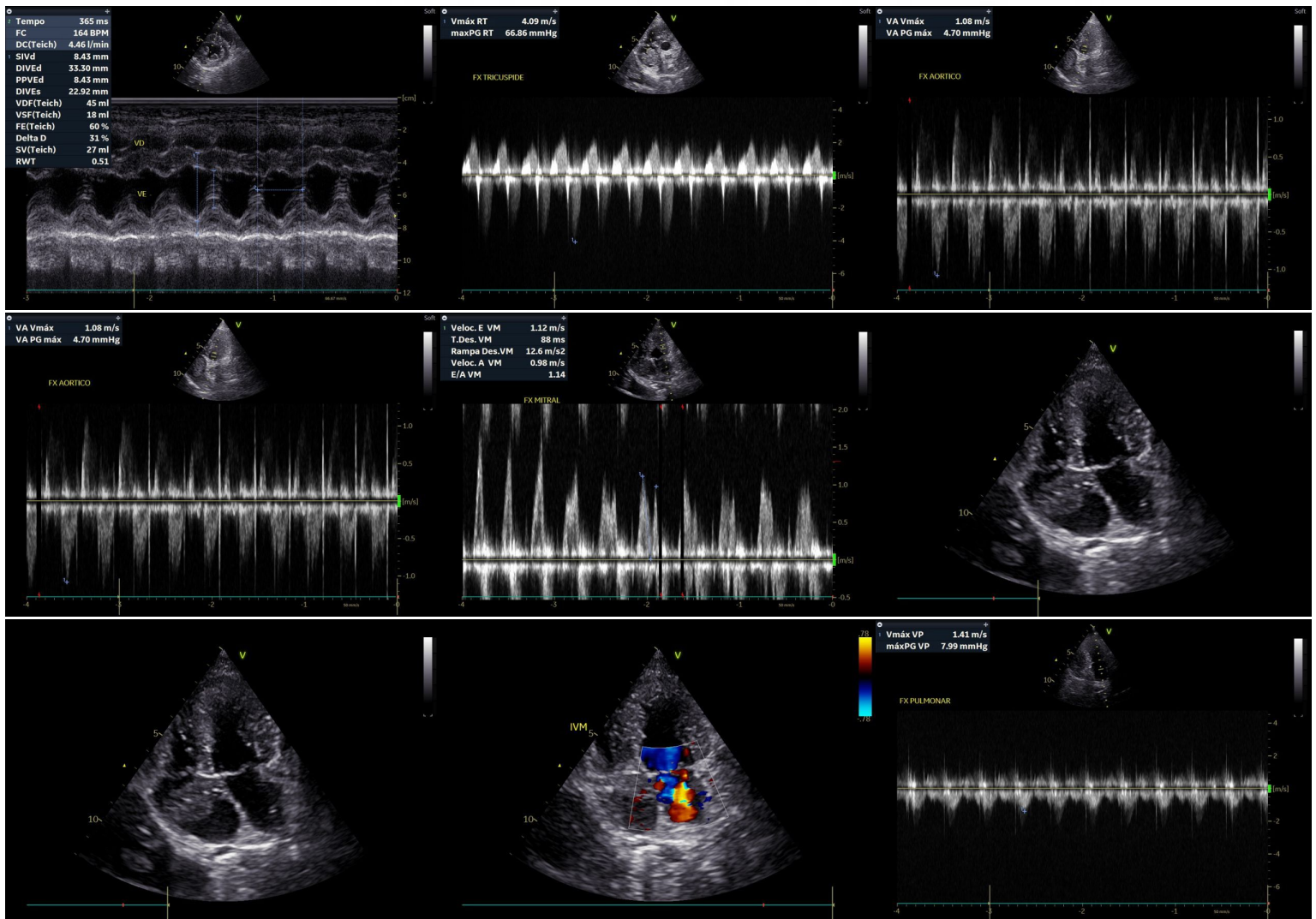
Análise Clínica No.001295738

Dt Coleta: 14/07/2022

Nome.....: TONICO
Espécie.....: CANINA
Sexo.....: MACHO
Prop.....: GUILHERME GREGORIO CANDIDO
Médico Vet...: ANA BEATRIZ G. C. LIMA
Clínica vet.: ANCLIVEPA

Raça.....: SRD
Idade.....: 13 Ano(s)

- Insuficiência da valva mitral de grau moderada.
- Degeneração da valva tricúspide.
- Insuficiência de valva tricúspide de grau moderado.
- Probabilidade alta de apresentar Hipertensão arterial pulmonar.
- Presença de uma formação dentro do átrio direito.
- Presença de uma formação em base cardíaca esquerda.



Análise Clínica No.001295738

Dt Coleta: 14/07/2022

Nome.....: TONICO

Raça.....: SRD

Espécie.....: CANINA

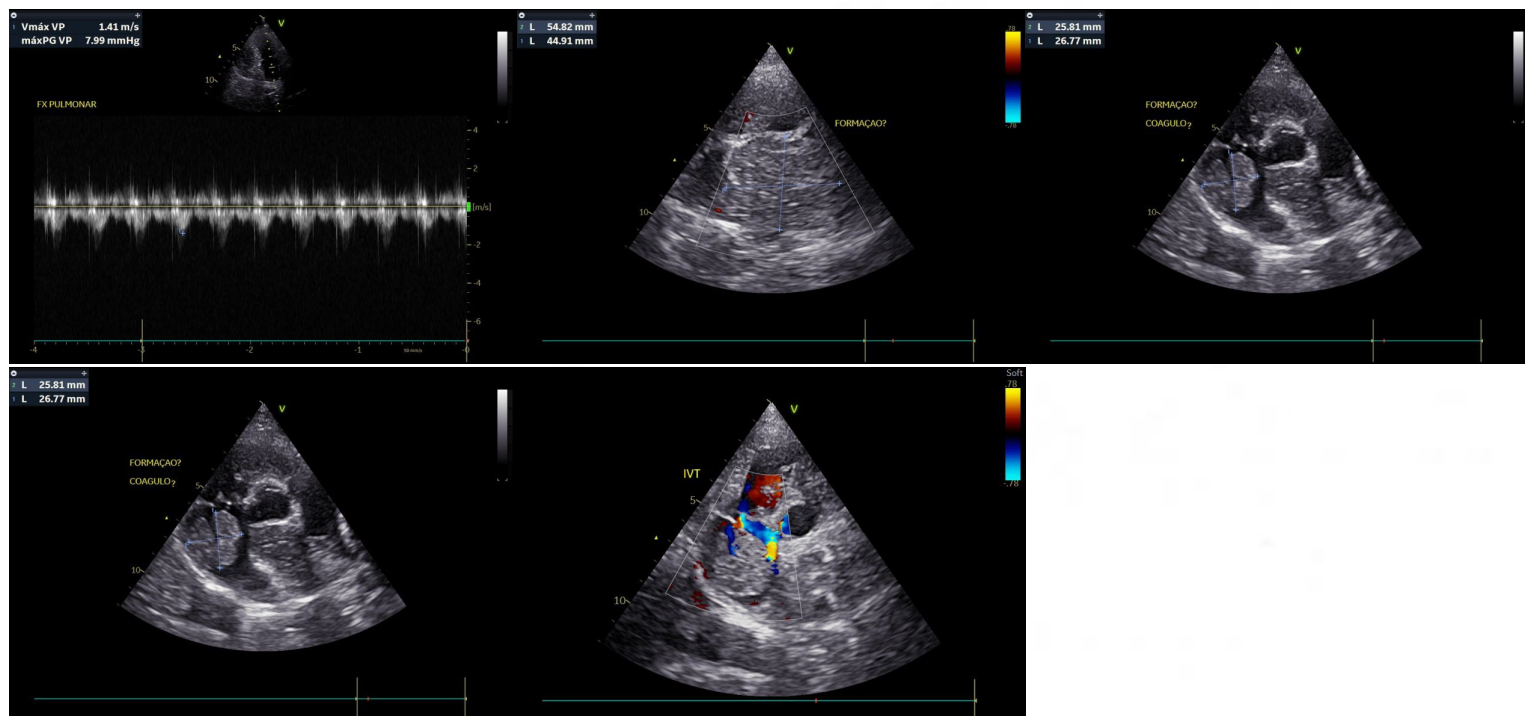
Idade.....: 13 Ano(s)

Sexo.....: MACHO

Prop.....: GUILHERME GREGORIO CANDIDO

Médico Vet...: ANA BEATRIZ G. C. LIMA

Clinica vet.: ANCLIVEPA



Assinado eletronicamente por: Jonathann França Ribeiro - CRMV-SP 22.717