

Nº OS: 35434	PACIENTE: Prince
ESPÉCIE: Felino	RAÇA: SRD
SEXO: Fêmea	IDADE: 3 anos
RESPONSÁVEL: Fernanda Torrado Carrer	DATA: 02/01/2022
REQUISITANTE: Clínica Veterinária Belita	PESO:

Laudo Ultrassonográfico

Fígado com dimensões elevadas, apresentando contornos regulares, bordas finas, parênquima homogêneo e ecogenicidade normal. Arquitetura vascular com diâmetro e trajetos preservados. Vesícula biliar repleto por conteúdo anecogênico e com parede fina.

Baço apresentando dimensões normais, contornos regulares, parênquima homogêneo e ecogenicidade reduzida.

Estômago com parede normoespessa medindo (0,28cm), e estratificação preservada nas áreas passíveis de visualização, repleto por conteúdo heterogêneo (alimentar).

Alças intestinais em distribuição topográfica habitual, com estratificação parietal preservadas e paredes espessas (duodeno: 0,34cm e cólon: 0,22cm) e com movimentos peristálticos progressivos nos segmentos visualizados.

Pâncreas parcialmente visualizado em corpo, com dimensões preservadas (0,53cm de espessura), contornos regulares, parênquima grosseiro e ecogenicidade preservada.

Rins simétricos (RE: 3,44cm e RD: 3,92cm, no maior eixo), em topografia habitual, com contornos regulares, arquitetura e ecogenicidade mantidas. Definição córtico-medular preservada. Não há sinais de presença de cálculos ou dilatação de pelve.

Adrenais não caracterizadas devido a sobreposição uterina.

Vesícula urinária pouco repleta por conteúdo anecogênico homogêneo, paredes discretamente espessas (0,21cm) e regulares. Não há sinais de litíases. Bexiga deslocada caudalmente devido as dimensões uterinas.

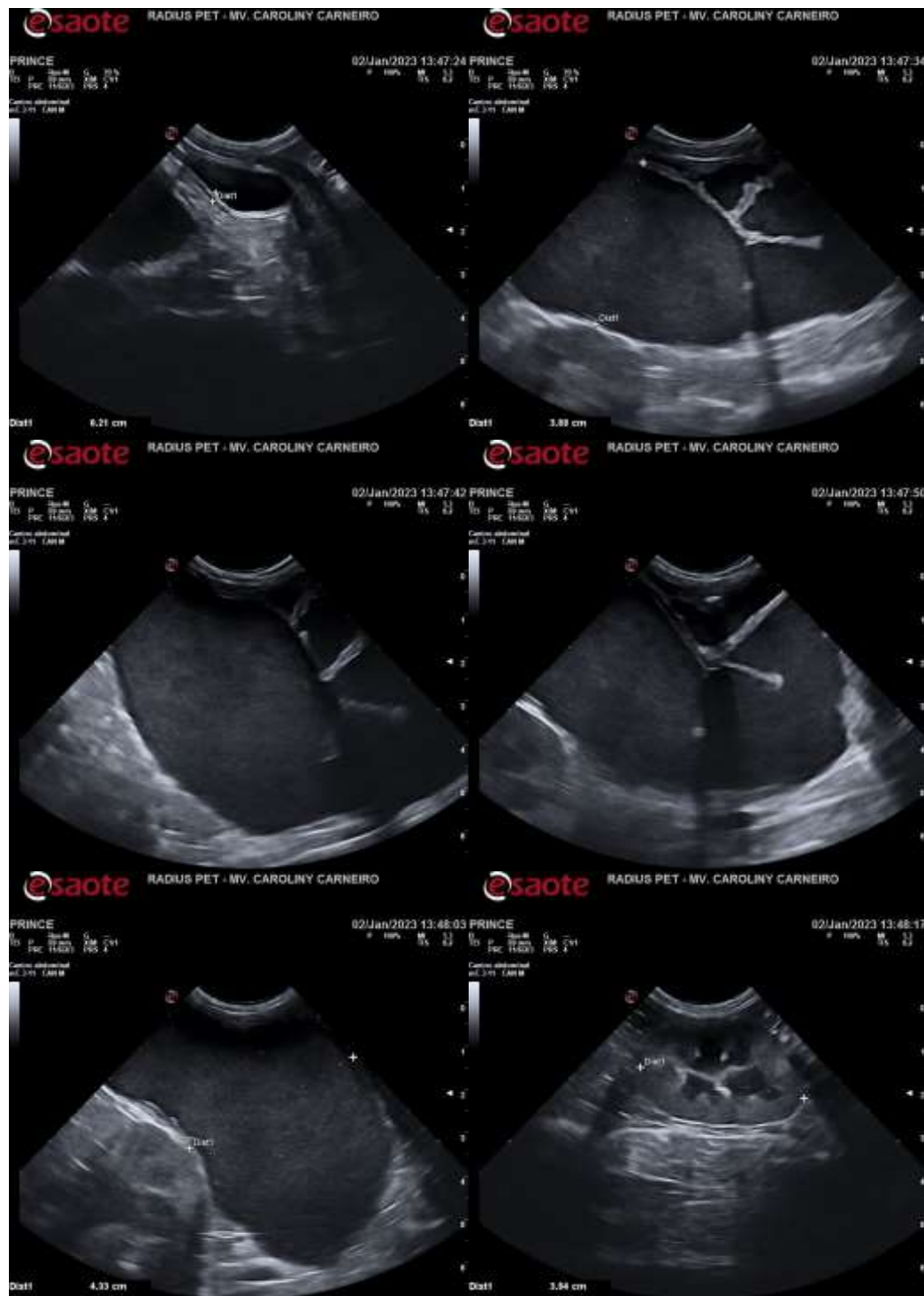Útero com dimensões acentuadamente elevadas, medindo em sua maior porção aproximadamente 4,33cm, paredes finas e com acentuada quantia de conteúdo anecogênico celular intraluminal.

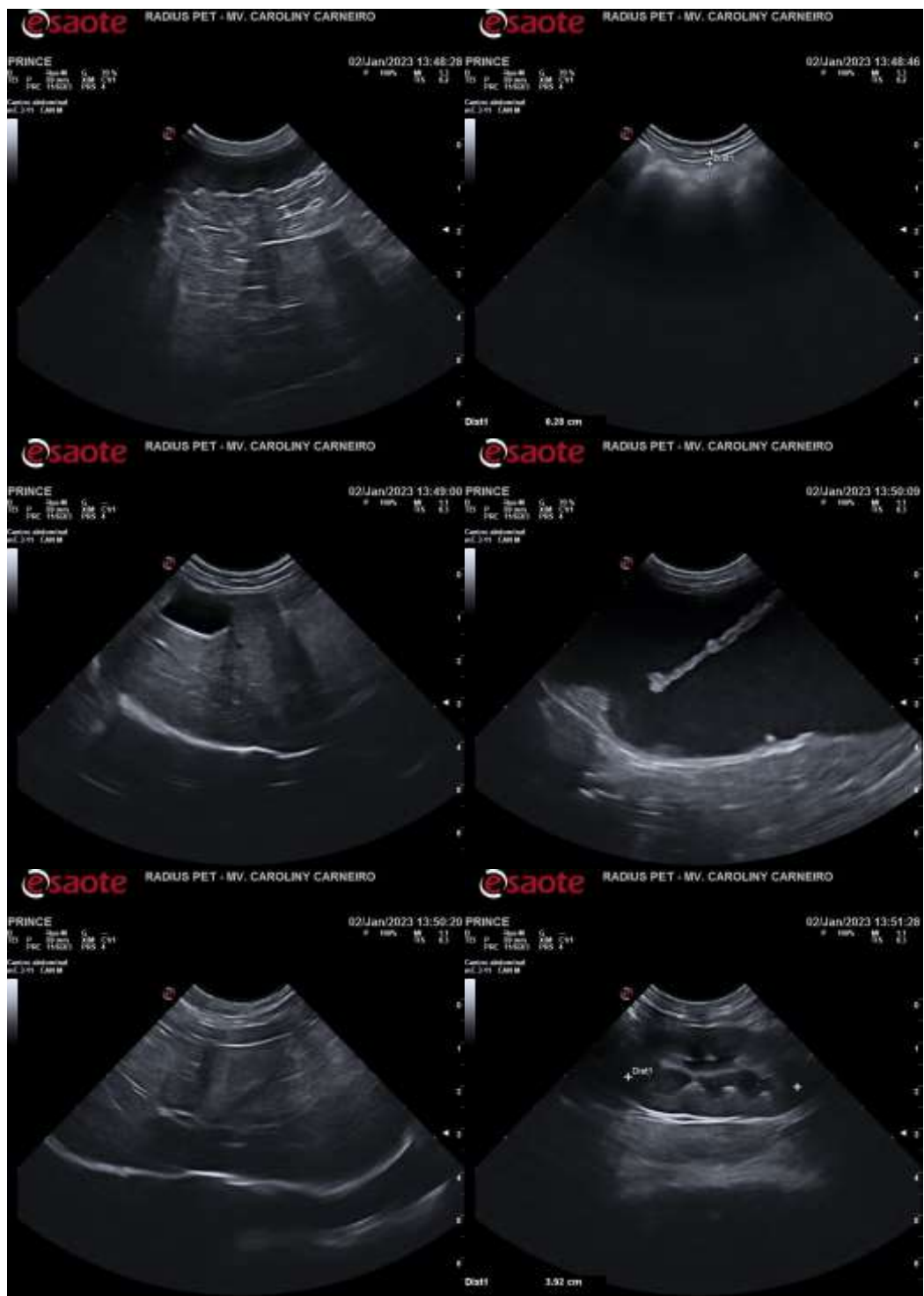Ovários com dimensões preservadas (OE: 1,20cm x 0,45cm e OD: 1,17cm x 0,48cm), contornos definidos, ecotextura homogênea e ecogenicidade mantida.

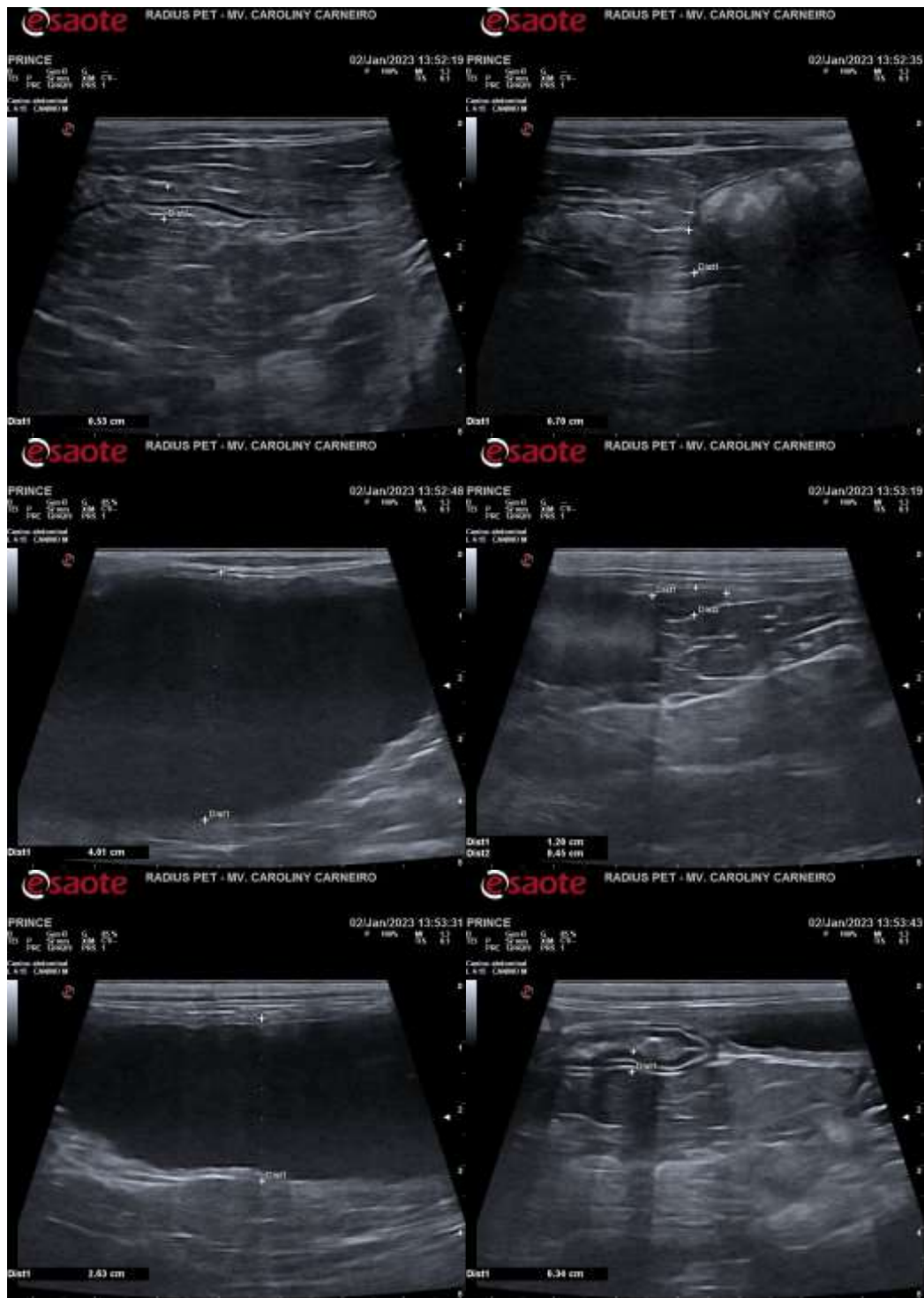
Outros: Sem evidências de líquido livre e/ou linfonodomegalia na cavidade abdominal.

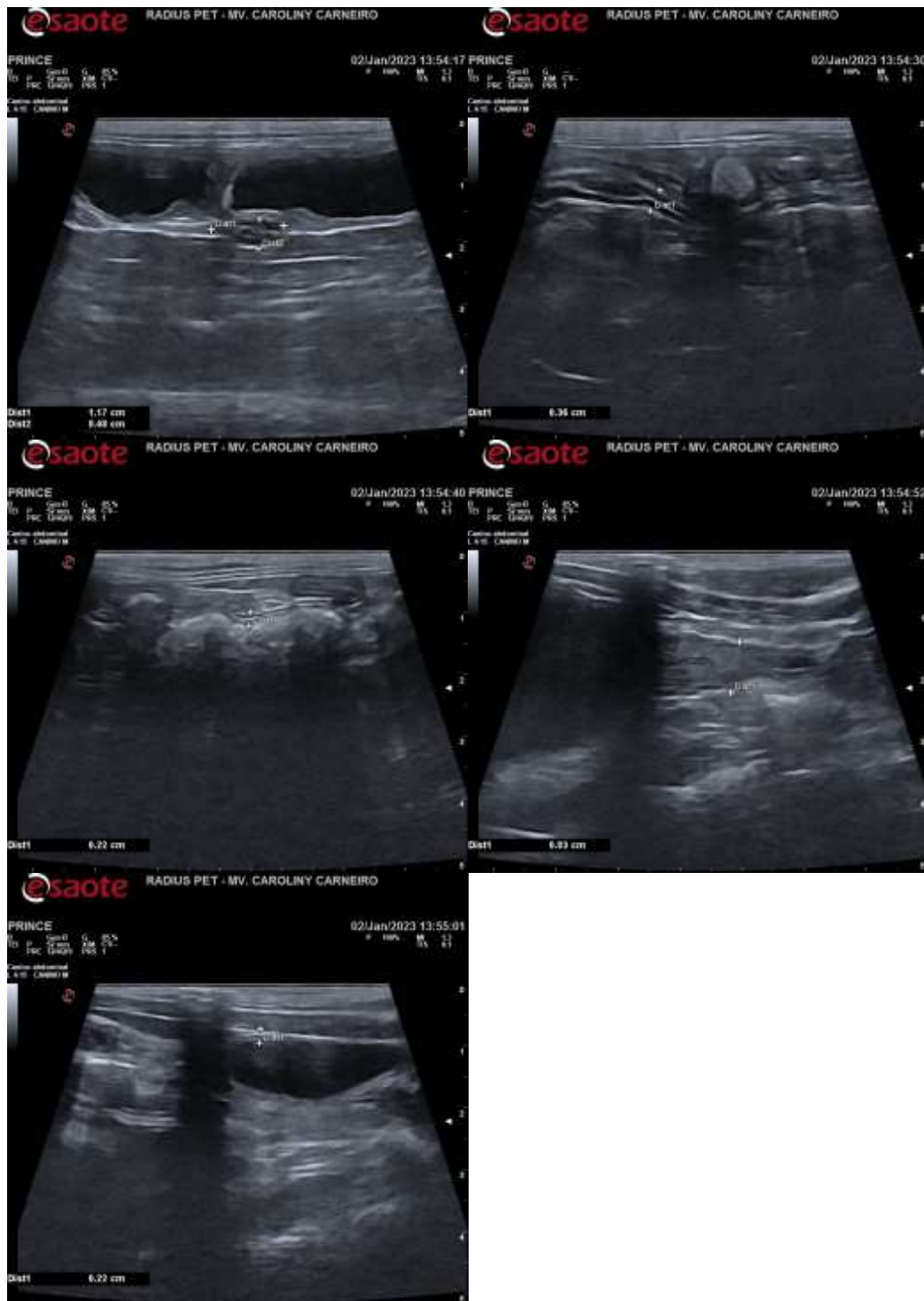Impressão Diagnóstica:

- Hepatomegalia pode estar relacionada a hepatite aguda;
- Achados sonográficos uterinos são compatíveis a piometra ou hemometra;
- Redução da ecogenicidade esplênica pode estar relacionada a anemia ou processo inflamatório e/ou infeccioso;
- Enterite.









Assinado eletronicamente por Caroliny de Sousa Rodrigues Alves Carneiro
CRMV: 53.108

Caroliny de S. R. A. Carneiro

O Laudo acima é uma avaliação interpretativa e subjetiva das imagens visualizadas durante o procedimento diagnóstico. As avaliações podem variar na dependência do médico veterinário e na capacidade inerente ao método

ultrassonográfico em demonstrar alterações no seu limite de resolução. Qualquer discordância frente ao laudo, deve ser imediatamente comunicada, tendo em vista que a sensibilidade e especificidade do método não são absolutas, podendo requerer revisão e, eventualmente nova investigação.