



HOSPITAL VETERINÁRIO DA ANCLIVEPA-SP

DATA: 06/03/2023

PACIENTE: SUEL / FABIANA (489757)

RELATÓRIO ULTRASONOGRÁFICO

Bexiga: distensão moderada, conteúdo anecoico sem debris, paredes finas e regulares, estratificação mantida, trígono mantido. Uretra caudal preservada sem dilatação sem sinais de obstrução.

Rins e Ureteres: em topografia habitual (RD 4,46cm / RE 5,13cm). Rins com contornos pouco definidos, parênquima grosseiro normoecóico, leve perda da distinção e da proporção cortico, sistema pielocalicial preservado. Ureteres não caracterizados.

Baço: em topografia habitual, dimensões preservadas (1,52cm), parênquima homogêneo normoecóico. Vasos preservados.

Fígado: parênquima homogêneo normoecóico com volume preservado, margens finas e regulares. Diafragma mantido. Veia cava caudal preservada. **Vesícula biliar:** distendida por conteúdo anecoico sem sedimentos. Ducto cístico não caracterizado.

Estômago: pouco distendido por conteúdo gasoso em pequena quantidade, paredes espessas em alguns pontos(1,0cm) com estratificação e motilidade mantida. **Pâncreas:** não caracterizado. **Alças Intestinais:** segmentos intestinais com paredes finas com estratificação mantida e lúmen com conteúdo fecla em alguns segmentos.

Observações:

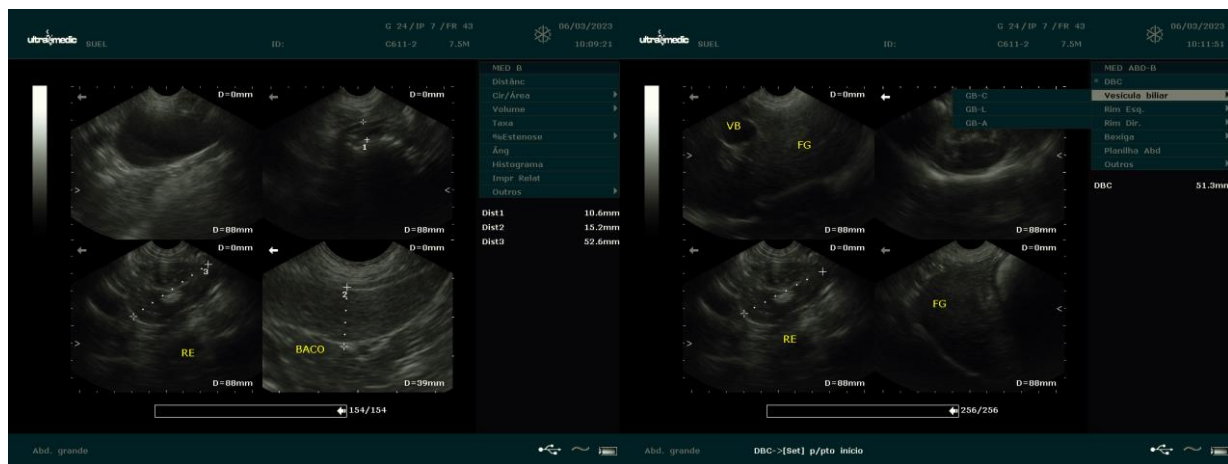
Ausência de líquido livre.

Linfonodos não caracterizados.


Dra. PAULA NOGUEIRA CUNHA
MV CLINICA GERAL - APERFEIÇOAMENTO ULTRA-SONOGRAFIA
CRMV 13618-SP
CPF 122.038.818-10

IMPRESSÃO SONOGRÁFICA:

Nefropatia bilateral – rins com aspecto senil com alterações morfológicas mais evidentes no direito.



Dra. PAULA NOGUEIRA CUNHA
 MV CLÍNICA GERAL - APERFEIÇOAMENTO ULTRA-SONOGRÁFIA
 CRMV 13618-SP
 CPF 122.038.818-10