



# HOSPITAL VETERINÁRIO DA ANCLIVEPA-SP

DATA: 21/12/2022

PACIENTE: PRINCESA / FABIENE (489743)

## RELATÓRIO ULTRASSONOGRÁFICO

**Bexiga:** moderadamente distendida, conteúdo anecoico sem debris sem sedimentos, paredes normoespessas, estratificação mantida, trígono preservado.

**Rins e Ureteres:** RE 4,16cm / RD 4,92cm, contornos definidos, parênquima homogêneo hiperecoico, proporção e distinção cortico medular mantida, sistema pielocalicial mantido. Ausência de mineralizações ou litíases. Ureteres não caracterizados.

**Baço:** dimensões mantidas (0,943cm) parênquima homogêneo normoecóico, vasos preservados.

**Fígado:** em topografia habitual, lobos hepáticos com volume mantidos, parênquima homogêneo tendendo a hiperecoico, bordos arredondados, regulares. Vasos preservados. Ductos intra-hepáticos não caracterizados.

Vesícula biliar com repleção adequada preenchida por conteúdo anecóico sem sedimentos, paredes normoespessas regulares. Ducto biliar não caracterizado.

### Sistema gastrointestinal:

**Estômago:** em topografia habitual pouco distendida por conteúdo padrão líquido, paredes espessadas (0,863cm) preservadas, hipomotilidade.

**Pâncreas:** em topografia de ramo esquerdo há reatividade dos tecidos adjacentes porém o parênquima não foi caracterizado.

**Alças Intestinais:** segmentos intestinais com conteúdo luminal padrão gasoso com parâmetros ultrassonográficos preservados

**Útero:** OSH

**Ovários:** OSH

**Adrenais:** tanto direita quanto esquerda foram caracterizadas com parênquima homogêneo hipoeecóico, contornos e formatos preservados. Esquerda mensurada em torno de 1,80cm x 0,60cm e direita mensurada em torno de 1,67cm x 0,49cm

### Observações:

Ausência de líquido livre.

Linfonodos não caracterizados.

  
Dra. PAULA NOGUEIRA CUNHA  
MV CLINICA GERAL - APERFEIÇOAMENTO ULTRA-SONOGRAFIA  
CRMV 13618-SP  
CPF 122.038.818-10

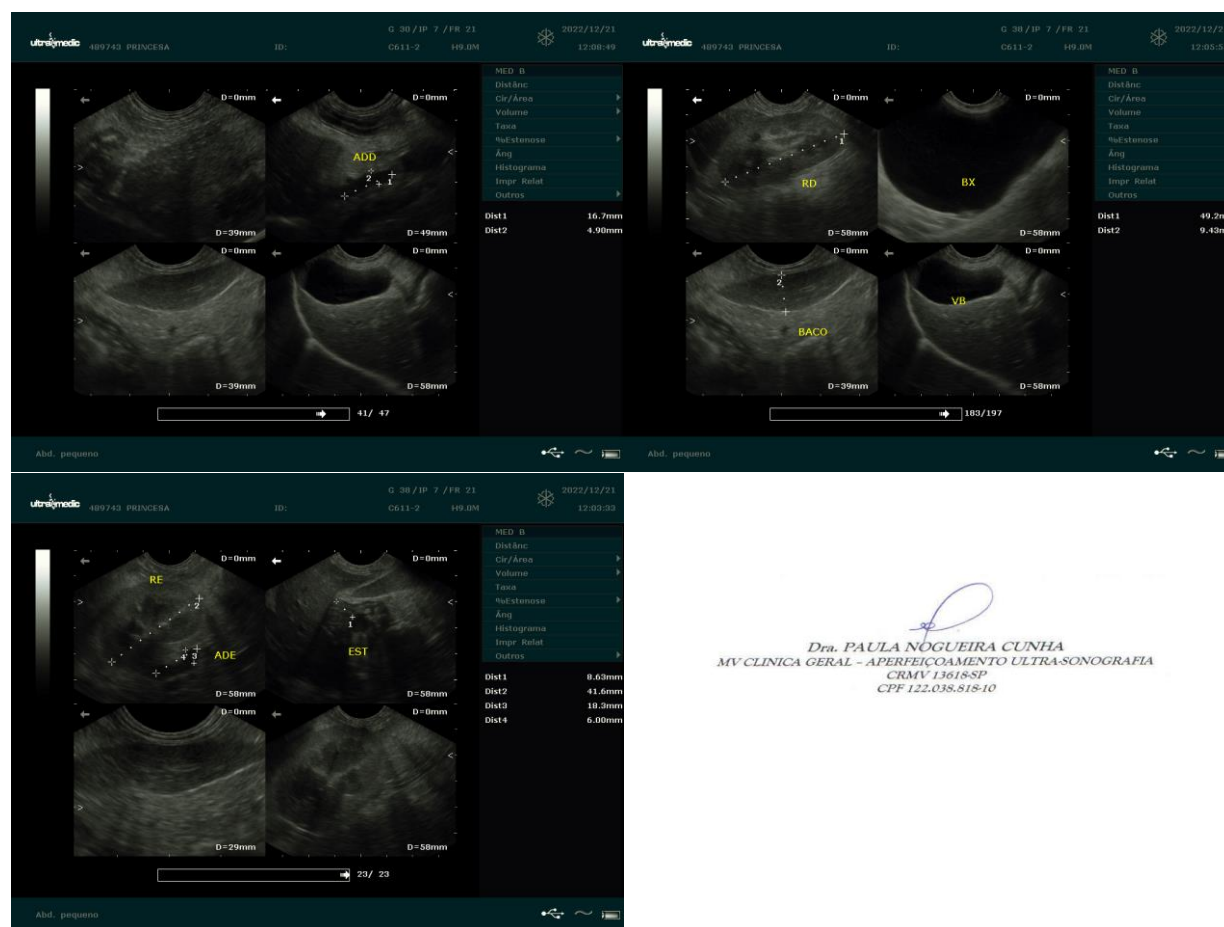
## IMPRESSÃO SONOGRÁFICA:

Nefropatia bilateral – alteração intensa da ecogenicidade – IRA??

Reatividade intensa das áreas topográficas de pâncreas tanto direito quanto esquerdo – Pancreatite?

Adrenal esquerdo com hiperplasia a esclarecer

Gastrite moderada a grave



*Dra. PAULA NOGUEIRA CUNHA*  
 MV CLINICA GERAL - APERFEIÇOAMENTO ULTRA-SONOGRAFIA  
 CRMV 13618-SP  
 CPF 122.038.518-10