



# HOSPITAL VETERINÁRIO DA ANCLIVEPA-SP

DATA: 08/05/2023

PACIENTE: BRANQUINHO / FERNANDO (529505)

## RELATÓRIO ULTRASONOGRÁFICO

**Bexiga:** media distensão, conteúdo anecoico sem debris, paredes normoespessas regulares, estratificação preservada, uretra caudal preservada.

**Rins e Ureteres:** Topografia habitual, dimensões mantidas (RD 3,34cm /RE 3,34cm), contornos regulares, parênquima homogêneo normoecóico, distinção e proporção cortico medular mantida, sistema pielocalicial mantido. Ausência de mineralizações ou litíases. Ureteres não caracterizados.

**Baço:** em topografia habitual com leve aumento das dimensões (0,95cm), contornos definidos, parênquima homogêneo normoecóico, vasos preservados.

**Fígado:** em topografia habitual, lobos hepáticos volume preservado, parênquima grosseiro hiperecóico, bordos afilados, regulares. Grandes vasos preservados. Vasos e ductos intra-hepáticos não caracterizados.

**Vesícula biliar:** distensão adequada preenchida por conteúdo anecoico sem sedimentos. Paredes normoespessas regulares. Ducto biliar não caracterizado.

**Estômago:** em topografia habitual, distendido por conteúdo gasoso. Paredes normoespessas regulares, com estratificação mantida, motilidade mantida. Píloro não caracterizado. Pâncreas: não caracterizado.

**Alças Intestinais:** segmentos avaliados com distensão do lúmen por conteúdo luminal, paredes espessadas, estratificação mantida, motilidade diminuída.

### Observações:

Ausência de líquido livre

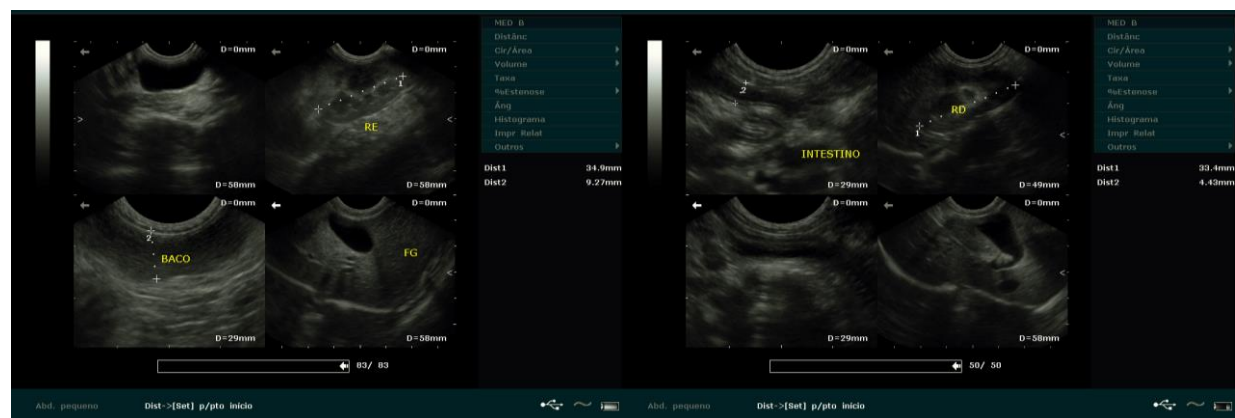
Linfonodos não caracterizados

Dra. PAULA NOGUEIRA CUNHA  
MV CLINICA GERAL - APERFEIÇOAMENTO ULTRA-SONOGRAFIA  
CRMV 13618-SP  
CPF 122.038.818-10

## IMPRESSÃO DIAGNÓSTICA:

Enteropatia – enterite em vários segmentos intestinais.

Leve esplenomegalia



*Dra. PAULA NOGUEIRA CUNHA*  
MV CLINICA GERAL - APERFEIÇOAMENTO ULTRA-SONOGRAFIA  
CRMV 13618-SP  
CPF 122.038.818-10