



HOSPITAL VETERINÁRIO DA ANCLIVEPA-SP

DATA: 25/11/2022

PACIENTE: ZOE /FABIO (466095)

RELATÓRIO ULTRASONOGRÁFICO

Bexiga: em topografia habitual, distensão moderada, conteúdo anecoico sem debris sem acúmulo de sedimentos, paredes normoespessas regulares, uretra caudal mantida.

Rins e Ureteres: em topografia habitual. RE 5,39cm / RD 5,93cm. Parênquima homogêneo normoecóico contornos definidos, distinção e proporção cortico medular preservada, sistema pielocalicial preservado. Ausência de mineralizações. Ureter preservado.

Baço: em topografia habitual, dimensões mantidas (1,80cm). Parênquima homogêneo normoecóico. Vasos preservados.

Fígado: parênquima homogêneo hiperecoico com forte atenuação de feixes, lobos hepáticos com aumento do volume, bordos regulares e arredondados. Diafragma mantido. Grandes vasos preservados. **Vesícula biliar:** em topografia habitual distendida por conteúdo anecoico com sedimentos ecogênicos em lúmen biliar. Paredes normoespessas regulares. Ductos intra-hepáticos não caracterizados. Ducto biliar comum não caracterizado.

Sistema gastrointestinal:

Estômago: em topografia habitual, distendido por conteúdo gasoso, paredes normoespessas, estratificação mantida, motilidade mantida. Píloro caracterizado preservado.

Pâncreas: não caracterizado.

Alças Intestinais: segmentos intestinais passíveis de avaliação com paredes normoespessas, estratificação mantida, motilidade preservada, sem conteúdo luminal.

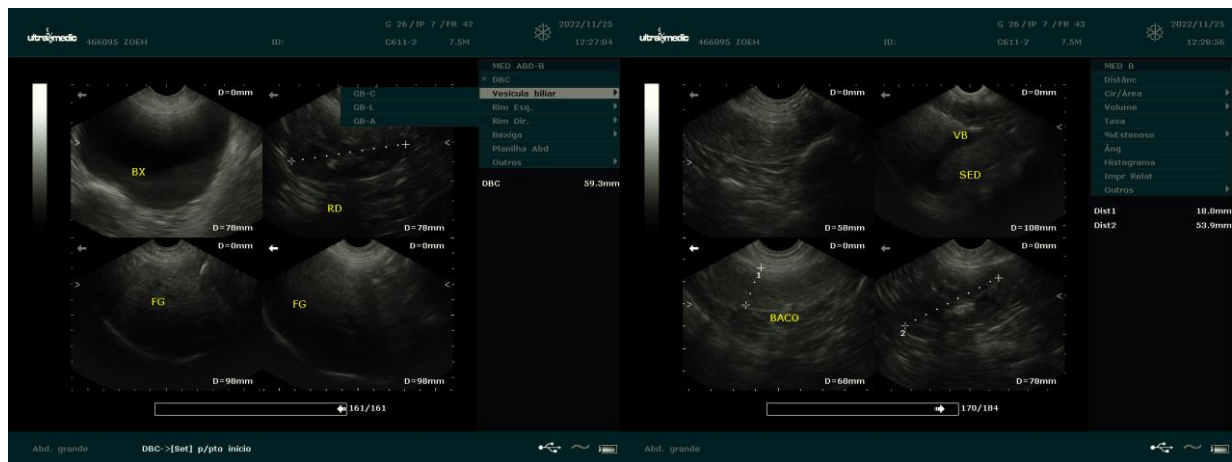
Observações:

Ausência de líquido livre


Dra. PAULA NOGUEIRA CUNHA
MV CLÍNICA GERAL - APERFEIÇOAMENTO ULTRA-SONOGRAFIA
CRMV 13618-SP
CPF 122.038.818-10

IMPRESSÃO SONOGRÁFICA:

Hepatopatia infiltrativa adiposa moderada a grave/ lama biliar



Dra. PAULA NOGUEIRA CUNHA
MV CLINICA GERAL - APERFEIÇOAMENTO ULTRA-SONOGRAFIA
CRMV 13618-SP
CPF 122.038.818-10