



# HOSPITAL VETERINÁRIO DA ANCLIVEPA-SP

DATA: 24/01/2023

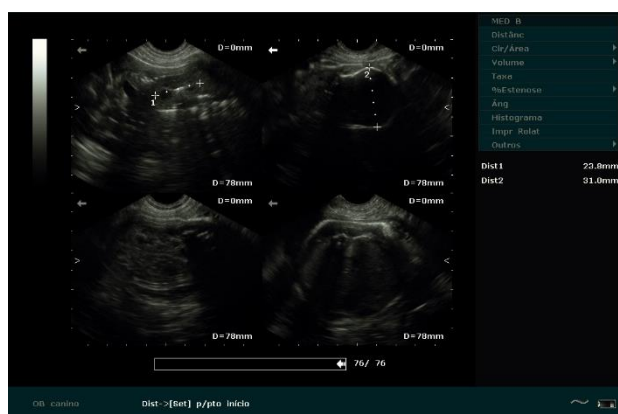
PACIENTE: HAVENA/ EDUARDO (506886)

## RELATÓRIO ULTRASSONOGRÁFICO – GESTACIONAL

### Primeiro exame ultrassonográfico – sem acompanhamento anterior.

- Cornos uterinos distendidos por conteúdo fetal, estimativa de 02 fetos com batimentos cardíacos evidentes com ritmo preservado, FC não mensurada – paciente agitada e inquieta no momento do exame o que interfere na avaliação com doppler pulsado.
- No canal de parto há feto com cabeça na região vaginal- não foi possível detectar batimentos cardíacos devido à sua posição pélvica
- Organogênese em fase final do desenvolvimento – caracterização de rim fetal (2,38cm)
- Crânio 3,10cm

### Gestação a termo de 8 semanas e 01 dia (65 após o pico de LH).



  
Dra. PAULA NOGUEIRA CUNHA  
MV CLINICA GERAL - APERFEIÇOAMENTO ULTRA-SONOGRRAFIA  
CRMV 13618-SP  
CPF 122.038.818-10