



Nº OS: 160158 Animal: Branca

Espécie: Felina

Proprietário: Rosana Aparecida Camargo Ribeiro

Requisitante: Veterinário Plantonista 2 CRMV-SP 00001

Clínica: Rehab

Raça: Srd Felino

Dt. Nasc.: 22/11/2014

Data: 03/03/2023

Sexo: Fêmea

Idade: 8a 3m 9d

ECOCARDIOGRAMA

LAUDO ECOCARDIOGRAFIA

Histórico: Refere-se que a paciente irá realizar cirurgia..
Suspeita clínica/indicação: Exame Pré-operatório.

PARÂMETROS ESTRUTURAIS

Esp. Diast. Do Septo IV: 0,47 cm
Esp. Sist. Do Septo IV: 0,79 cm
Esp. Diast. Da parede Post. Do VE: 0,75 cm
Esp. Sis. Da Parede Post. Do VE: 0,91 cm
Diâm. Diast. Do VE: 1,01 cm
Diâm. Sist. Do VE: 0,55 cm
Diâm. Raiz Aórtica: 0,51
Átrio Esquerdo: 0,81 cm
Relação AE/AO: 1,5 - Ref: < 1,6
LVIDDN (Ventriculo Esquerdo Normalizado) : 0,5 - Ref: < 1,7
Diâm. Diast. Do VD: 0,53 cm
Diâm. Sist. Do VD: 0,31 cm
IE: 1,5 - Coração com conformação anormal - Discretamente globoso

PARÂMETROS FUNCIONAIS

Fração de Ejeção: 80% (Sinais de sobrecurva de VE) - Ref: 50 a 80 %
Fração de Encurtamento: 45 % (Sem sinais de insuficiência) - Ref: 28 a 44%

COMENTÁRIOS:

ANÁLISE QUALITATIVA

CÂMARAS ESQUERDAS:

Átrio esquerdo com dimensões preservadas
Ventriculo esquerdo com dimensões alteradas, com discreto espessamento de septo interventricular e parede posterior (Comum a espécie), sem sinais de restrição ou dilatação de lúmen ventricular, apresentando movimento hiperdinâmico/hipercinesia (Contratilidade segmentar preservada).

Padrão de relaxamento não restritivo, sem sinais de disfunção diastólica (E>A) , porém com taquicardia;
- Paciente bastante agitada durante o Exame;

CÂMARAS DIREITAS

Átrio e Ventriculo direito com dimensões preservadas - (avaliação sugestiva)

VALVAS

Valva Mitral (Atrioventricular esquerda) e Tricúspide normoespessas e com fluxo laminar e função mantidas.

Velocidade de Mitral - Onda E: 37,07 cm/s Onda A: 21,10 cm/s E/A: 1,7 TRIV:
42ms Relação E/TRIV: 2,05

Velocidade de fluxo de Tricúspide: 38,21 cm/s

FC: 160 bpm

Valva Aórtica - Velocidade: 55,33 cm/s Gradiente de Pressão: 1,22mmHg Regurgitação: Ausente

Válvula Pulmonar - Velocidade: 54,19 cm/s Gradiente de Pressão: 1,17 mmHg
Regurgitação: ausente



Belle Osasco
Praça Vinte e Cinco de Agosto, 131
Centro - Osasco - SP
Whatsapp: 94537-2498

www.bellemascotte.com.br - contato@bellemascotte.com.br

Belle Barueri
Rua da Prata, 1048
Jardim dos Camargos - Barueri - SP
Tel: 4163-2929



Controlab



OS: 160158 Animal: Branca

Espécie: Felina

Proprietário: Rosana Aparecida Camargo Ribeiro

Requisitante: Veterinário Plantonista 2 CRMV-SP 00001

Clínica: Rehab

Data: 03/03/2023

Raça: Srd Felino

Dt. Nasc.: 22/11/2014

Sexo: Fêmea

Idade: 8a 3m 9d

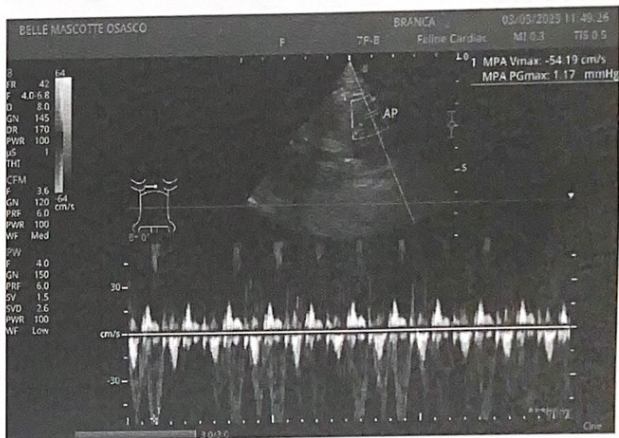
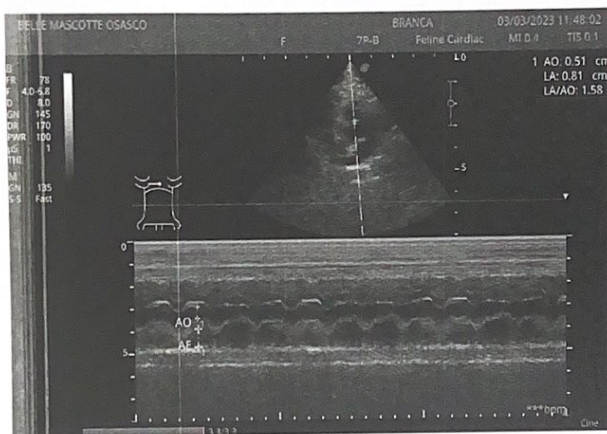
ECOCARDIOGRAMA

LAUDO ECOCARDIOGRAFIA

Parecer Ecocardiográfico:

- Paciente apresentando padrão de paredes ventriculares e atriais dentro da normalidade;
- Válvulas Mitral, Tricúspide, Pulmonar e Aórtica sem sinais de disfunção ou degeneração;
- Paciente sem sinais de Hipertensão pulmonar;

A interpretação dos resultados deve sempre ser realizada pelo Médico Veterinário, em conjunto com a avaliação Clínica do paciente e demais exames complementares solicitados. Em casos de pacientes em tratamento, sugere-se avaliação periódica do órgão, para verificar remodelamento após terapêutica.



Belle Osasco
Praça Vinte e Cinco de Agosto, 131
Centro - Osasco - SP
Whatsapp: 94537-2498

www.bellemascotte.com.br - contato@bellemascotte.com.br

Belle Barueri
Rua da Prata, 1048
Jardim dos Camargos - Barueri - SP
Tel: 4163-2929



Controlab