



HOSPITAL VETERINÁRIO DA ANCLIVEPA-SP

DATA: 30/01/2023

PACIENTE: MEL/ EDIR (496935)

RELATÓRIO ULTRASONOGRÁFICO

Bexiga: em topografia habitual, distensão pequena, conteúdo anecoico sem debris, paredes preservadas uretra caudal mantida sem dilatação.

Rins e Ureteres: dimensões preservadas (RD 5,40cm / RE 4,38cm), contornos pouco definidos, parênquima grosseiro hiperecótico, leve perda da distinção e da proporção cortico medular, sistema pielocalicial mantido. Ausência de mineralizações.

Baço: em topografia habitual, com dimensões preservadas (1,5cm), parênquima homogêneo normoecótico, vasos preservados.

Fígado: Topografia habitual, lobos hepáticos com parênquima homogêneo hiperecocio. Diafragma preservado. Vasos preservados. Ductos intra-hepáticos não caracterizados. Vesícula biliar: repleção adequada, preenchida por conteúdo anecoico sem sedimentos, paredes normoespessas regulares. Ducto biliar não caracterizado.

Estômago: distendido por conteúdo gasoso, paredes normoespessas, estratificação e motilidade mantida.

Pâncreas: não caracterizado.

Alças Intestinais: os segmentos intestinais passíveis de avaliação se encontram com parâmetros ultrassonográficos preservados.

Útero e Ovários: OSH

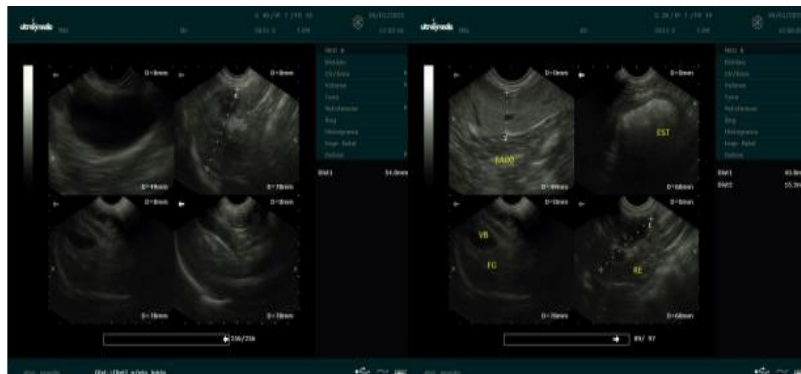Observações: Ausência de líquido livre



Dra. PAULA NOGUEIRA CUNHA
MV CLINICA GERAL - APERFEIÇOAMENTO ULTRA-SONOGRAFIA
CRMV 13618-SP
CPF 122.038.818-10

IMPRESSÃO ULTRASSONOGRÁFICA:

Alteração morfológica renal bilateral – senescência

Alteração morfológica hepática - senescência




Dra. PAULA NOGUEIRA CUNHA
MV CLÍNICA GERAL - APERFEIÇOAMENTO ULTRA-SONOGRAFIA
CRMV 13618-SP
CPF 122.038.818-10