



# HOSPITAL VETERINÁRIO DA ANCLIVEPA-SP

DATA: 14/12/2022

PACIENTE: TIK / ERIKA (485405)

## RELATÓRIO ULTRASSONOGRÁFICO

**Bexiga:** em topografia habitual, minimamente distendida, conteúdo anecoico, presença de uma grande estrutura de interface hiperecoica arredondada produtora de sombra acústica mensurada em torno de 2,60cm somente no sentido longitudinal, paredes espessadas (0,61cm, uretra caudal mantida).

**Rins e Ureteres:** dimensões preservadas (RD 3,70cm / RE 3,46cm), ambos com contornos definidos, parênquima homogêneo normoecóico, leve perda da distinção e da proporção cortico medular – cortical espessada principalmente no esquerdo, sistema pielocalicial mantida. Presença de mineralizações em recesso renais de rim esquerdo. Ureteres preservados

**Baço:** em topografia habitual, com dimensões mantidas (1,0cm), parênquima homogêneo normoecóico parênquima, vasos preservados.

**Fígado:** Topografia habitual, lobos hepáticos com volume mantido, parênquima homogêneo normoecóico, bordos arredondados, regulares. Diafragma preservado. Vasos preservados. Ductos intra-hepáticos não caracterizados. Vesícula biliar: repleção adequada, preenchida por conteúdo anecoico sem sedimentos, paredes normoespessas regulares. Ducto biliar não caracterizado.

Sistema gastrointestinal:

**Estômago:** Topografia habitual, distendido por conteúdo padrão gasoso, paredes normoespessas regulares, estratificação mantida, motilidade mantida. Píloro não caracterizado.

**Pâncreas:** não caracterizado

**Alças Intestinais:** segmentos intestinais com parâmetros ultrassonográficos preservados.

**Útero e ovários:** OSH

**Adrenais:** não caracterizadas.

### Observações:

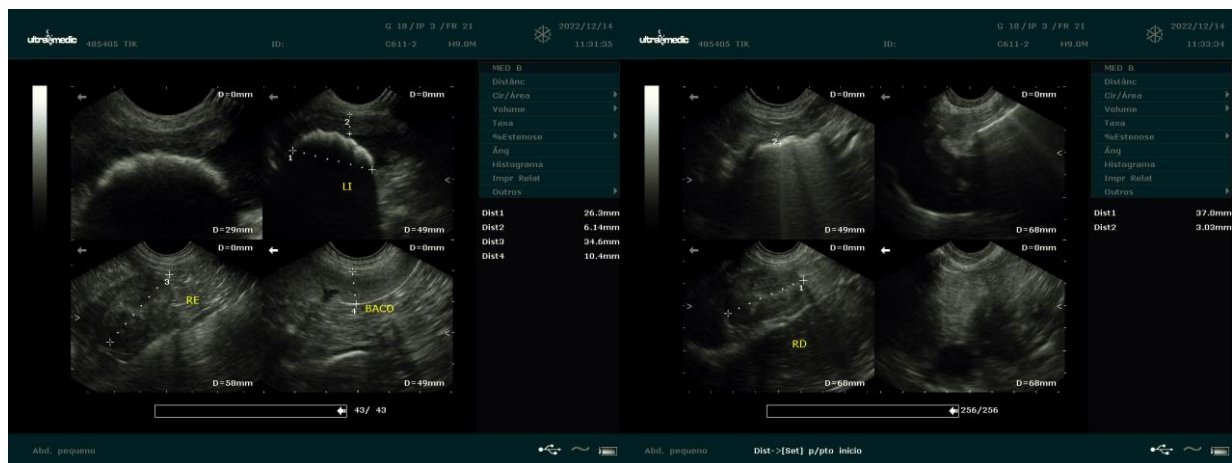
Ausência de líquido livre.


Linfonodos não caracterizados.

  
Dra. PAULA NOGUEIRA CUNHA  
MV CLINICA GERAL - APERFEIÇOAMENTO ULTRA-SONOGRAFIA  
CRMV 13618-SP  
CPF 122.038.818-10

## IMPRESSÃO SONOGRÁFICA:

***Urolitíase de grande dimensão em lúmen vesical mensurado em torno de 2,60cm somente no sentido longitudinal possui formato arredondado.***



  
Dra. PAULA NOGUEIRA CUNHA  
MV CLINICA GERAL - APERFEIÇOAMENTO ULTRA-SONOGRAFIA  
CRMV 13618-SP  
CPF 122.038.818-10