

Nº OS: **001-0256170** PACIENTE: **AIRON**
Espécie: **CANINA**
Sexo: **M** Data Nasc: **22/11/2017** Idade: **5 anos 1mes 30 dias**
Responsável: **EDUARDO DA CONCEIÇÃO**
Requisitante: **NATHALIA M. HITOS ZAMBONINI** CRMV: **54474**
Clínica: **ANCLIVEPA SUL**

DATA: **20/01/2023**
Raça: **GOLDEN RETRIEVER**
Microchip:
Fone: **- 11 998317014**
Pedigree:
Página: **1/9**

LAUDO DE TOMOGRAFIA COMPUTADORIZADA

Região: Abdômen.

Técnica:

Foram obtidas imagens no plano transversal pré e pós contraste intravenoso, com reconstruções multiplanares após o exame. Os cortes tem 1.3cm espessura.

Relatório:

Fígado com dimensões normais, com contornos regulares, bordas finas, parênquima homogêneo e densidade habitual. Arquitetura vascular preservada.

Vesícula biliar com paredes finas, repleta por conteúdo fluido.

Baço com dimensões aumentadas, se estendendo até a região meso/ hipogástrica esquerda, com contornos regulares e parênquima homogêneo.

Estômago com discreta quantidade de conteúdo gasoso e fluido, sem sinais de alterações em suas paredes.

Alças intestinais apresentando diâmetros normais, distribuição homogênea, sem evidências de alterações em suas paredes.

Pâncreas com dimensões preservadas, contornos regulares e parênquima homogêneo.

Adrenais apresentando contornos regulares, parênquima homogêneo, dimensões normais, medindo cerca de 3,2cm (comprimento) x 0,7cm (espessura de polo caudal) a esquerda e 3,1cm (comprimento) x 0,7cm (espessura de polo caudal) a direita.

Ausência de linfonodomegalias e líquido livre abdominal.

Perda total da arquitetura do rim esquerdo, apresentando dimensões aumentadas, contornos discretamente irregulares, com fino tecido periférico de densidade de tecidos moles e com realce ao meio de contraste vascular, caracterizando grande área central com densidade fluido e discretíssima quantidade de material granular com densidade mineral depositado, medindo até 0,2cm de espessura (cristais ou microlitíases agrupadas). Mede nos maiores eixos cerca de 14,3cm de comprimento x 8,7cm de largura x 7,5cm de altura (aproximadamente 490ml) – Hidronefroze. Há discreta quantidade do material mineral descrito em topografia da transição ureteropielica, podendo ou não ter relação/ causar a alteração renal; a alteração promove deslocamento à direita de alças intestinais.

Rim direito em topografia habitual, medindo cerca de 8,4cm no maior eixo, com contornos regulares, apresentando filtração ao meio de contraste intravenoso. Não há sinais de litíases e pielectasia.

Ureteres com trajeto preservado, dimensões normais e inserção em posição anatômica. Não há sinais de litíases.

Nº OS: **001-0256170** PACIENTE: **AIRON**
Espécie: **CANINA**
Sexo: **M** Data Nasc: **22/11/2017** Idade: **5 anos 1mes 30 dias**
Responsável: **EDUARDO DA CONCEIÇÃO**
Requisitante: **NATHALIA M. HITOS ZAMBONINI** CRMV: **54474**
Clínica: **ANCLIVEPA SUL**

DATA: **20/01/2023**
Raça: **GOLDEN RETRIEVER**
Microchip:
Fone: **- 11 998317014**
Pedigree:
Página: **2/9**

Bexiga urinária com paredes finas, preenchida por conteúdo fluido. Não há sinais de litíases ou proliferação tecidual.

Próstata apresentando contornos regulares e dimensões nos limites superiores da normalidade, medindo cerca de 3,6cm de comprimento x 4,3cm de largura x 3,3cm de altura. Presença de pequeno cisto no lobo direito da próstata, medindo cerca de 0,25cm de diâmetro.

Não há sinais de alterações em uretra.


Testículos tópicos, simétricos, apresentando parênquima homogêneo e contornos regulares.

Sem evidências de alterações em sacos anais.

Duas formações amorfas, discretamente heterogêneas, com densidade de tecidos moles, apresentando realce ao meio de contraste vascular, de limites definidos e margens irregulares, localizadas a primeira no tecido cutâneo da região paravertebral esquerda do segmento lombar da coluna, na altura de L6, medindo cerca de 3,3cm x 2,4cm nos maiores eixos; a segunda no subcutâneo da região glútea direita, na altura da articulação coxofemoral direita, medindo cerca de 2,5cm x 1,2cm nos maiores eixos.

Área hiperatenuante (densidade de tecidos moles), de discreto volume, localizada na região ventral do canal vertebral entre L6-7 e L7-S1 – Protrusões de disco.

Assinado eletronicamente por: IGOR DE ALMEIDA SANTOS - CRMV-SP:34320 Liberado em: 27/01/2023 13:42:52



Igor de Almeida Santos
CRMV-SP 34320

Nº OS: 001-0256170 PACIENTE: AIRON
Espécie: CANINA
Sexo: M Data Nasc: 22/11/2017 Idade: 5 anos 1mes 30 dias
Responsável: EDUARDO DA CONCEIÇÃO
Requisitante: NATHALIA M. HITOS ZAMBONINI CRMV: 54474
Clínica: ANCLIVEPA SUL

DATA: 20/01/2023
Raça: GOLDEN RETRIEVER
Microchip:
Fone: - 11 998317014
Pedigree:
Página: 3/9

LAUDO RADIOGRÁFICO

REGIÃO RADIOGRAFADA: TÓRAX.

INCIDÊNCIAS: LATEROLATERAL (DECÚBITO DIREITO) E VENTRODORSAL.

LAUDO:

- Campos pulmonares e silhueta cardíaca dentro do padrão de normalidade radiográfica.
- Lúmen e trajeto traqueal, preservados na porção passível de avaliação.
- Ausência de sinais radiográficos da presença de líquido livre no espaço pleural no presente momento.
- Cúpula e cruras diafragmáticas, íntegras.
- Arcabouço torácico preservado.
- Cavidade gástrica preenchida por discreto conteúdo gasoso.
- Nada mais digno de nota no presente estudo.

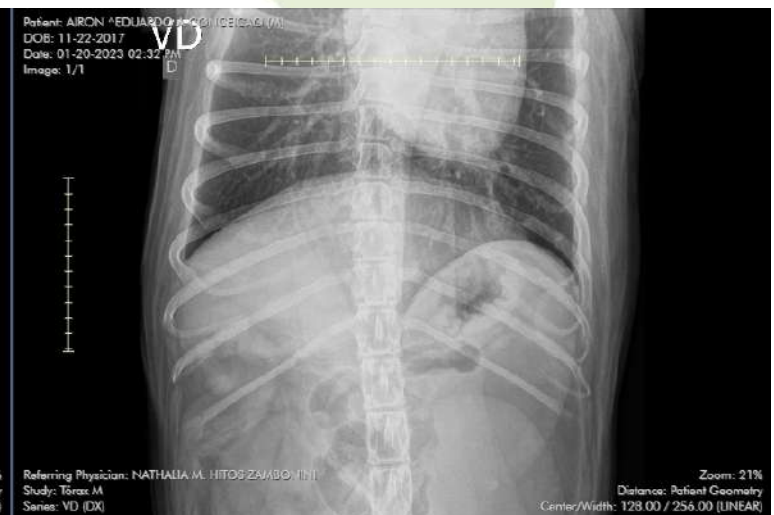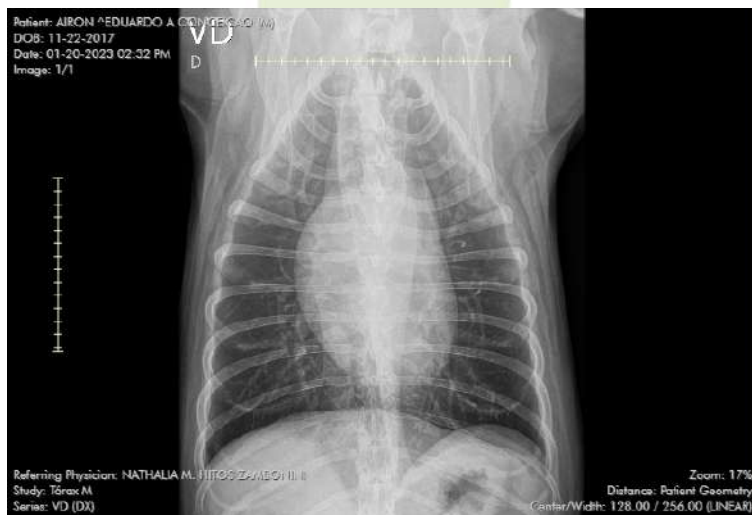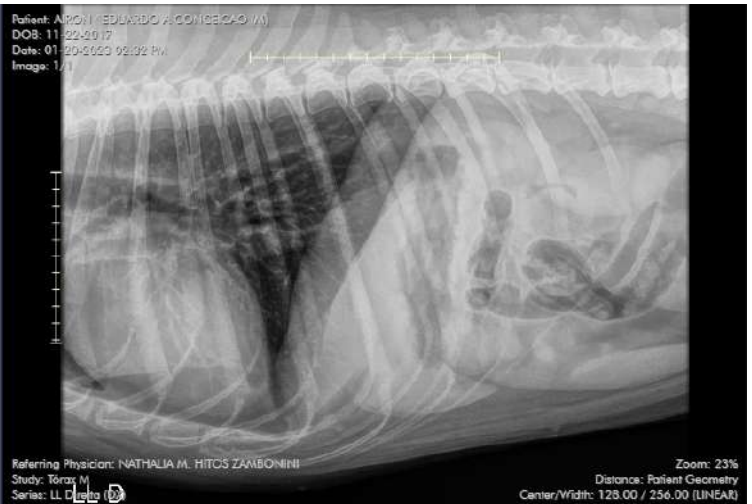
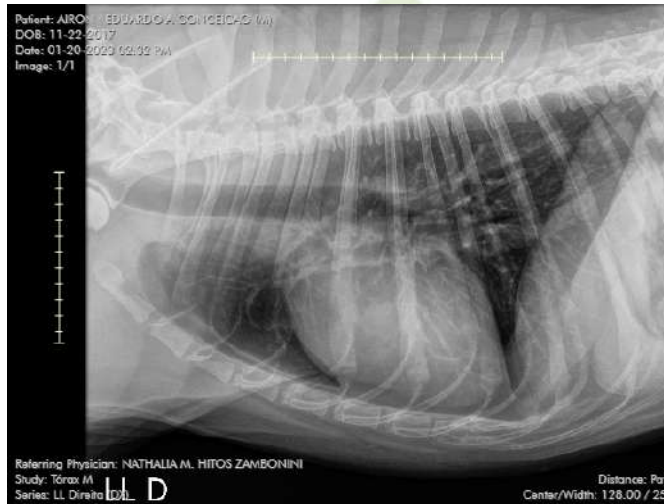NOTA: As imagens impressas nos laudos da Radiologia Digital, Ultrassonografia e Ecodopplercardiografia são documentais e não diagnósticas. A interpretação radiográfica é feita em monitores diagnósticos, de altíssima definição.

Karina L. F.

Karina de Lemos Ferreira
CRMV-SP 32133

Nº OS: 001-0256170 PACIENTE: AIRON
Espécie: CANINA
Sexo: M Data Nasc: 22/11/2017 Idade: 5 anos 1mes 30 dias
Responsável: EDUARDO DA CONCEIÇÃO
Requisitante: NATHALIA M. HITOS ZAMBONINI CRMV: 54474
Clínica: ANCLIVEPA SUL

DATA: 20/01/2023
Raça: GOLDEN RETRIEVER
Microchip:
Fone: - 11 998317014
Pedigree:
Página: 4/9



Assinado eletronicamente por: KARINA DE LEMOS FERREIRA - CRMV-SP:32133 Liberado em: 20/01/2023 14:57:21

Karina L. F.
Karina de Lemos Ferreira
CRMV-SP 32133

Nº OS: 001-0256170 PACIENTE: AIRON
Espécie: CANINA
Sexo: M Data Nasc: 22/11/2017 Idade: 5 anos 1mes 30 dias
Responsável: EDUARDO DA CONCEIÇÃO
Requisitante: NATHALIA M. HITOS ZAMBONINI CRMV: 54474
Clínica: ANCLIVEPA SUL

DATA: 20/01/2023
Raça: GOLDEN RETRIEVER
Microchip:
Fone: - 11 998317014
Pedigree:
Página: 5/9

ELETROCARDIOGRAMA

Eletrocardiograma de 12 derivações

Ritmo: Arritmia sinusal
Frequência cardíaca: de 61 até 147 bpm
Frequência cardíaca média: 101 bpm
Eixo elétrico médio de QRS: + 85 graus
Eixo elétrico médio onda P: + 81 graus

Derivação II, velocidade 50 mm/s, Sensibilidade N

Onda P: 44 ms X até 0,2 mV
Intervalo PR: 108 ms
Complexo QRS: 60 ms
Onda R: até 1,44 mV
Segmento ST: Normal
Intervalo QT: 198 ms
Onda T: + 0,07 mV

Derivações pré-cordiais (método de Wilson modificado): Nada digno de nota.

Outros:

- Variação na amplitude da onda P - marcapasso migratório;
- Onda T com amplitude normal para a espécie;
- Interferência na linha de base devido a tremores apresentados pelo paciente.

Conclusão: Arritmia sinusal com marcapasso migratório.



Tathiana Marques Felício
CRMV - SP 23478

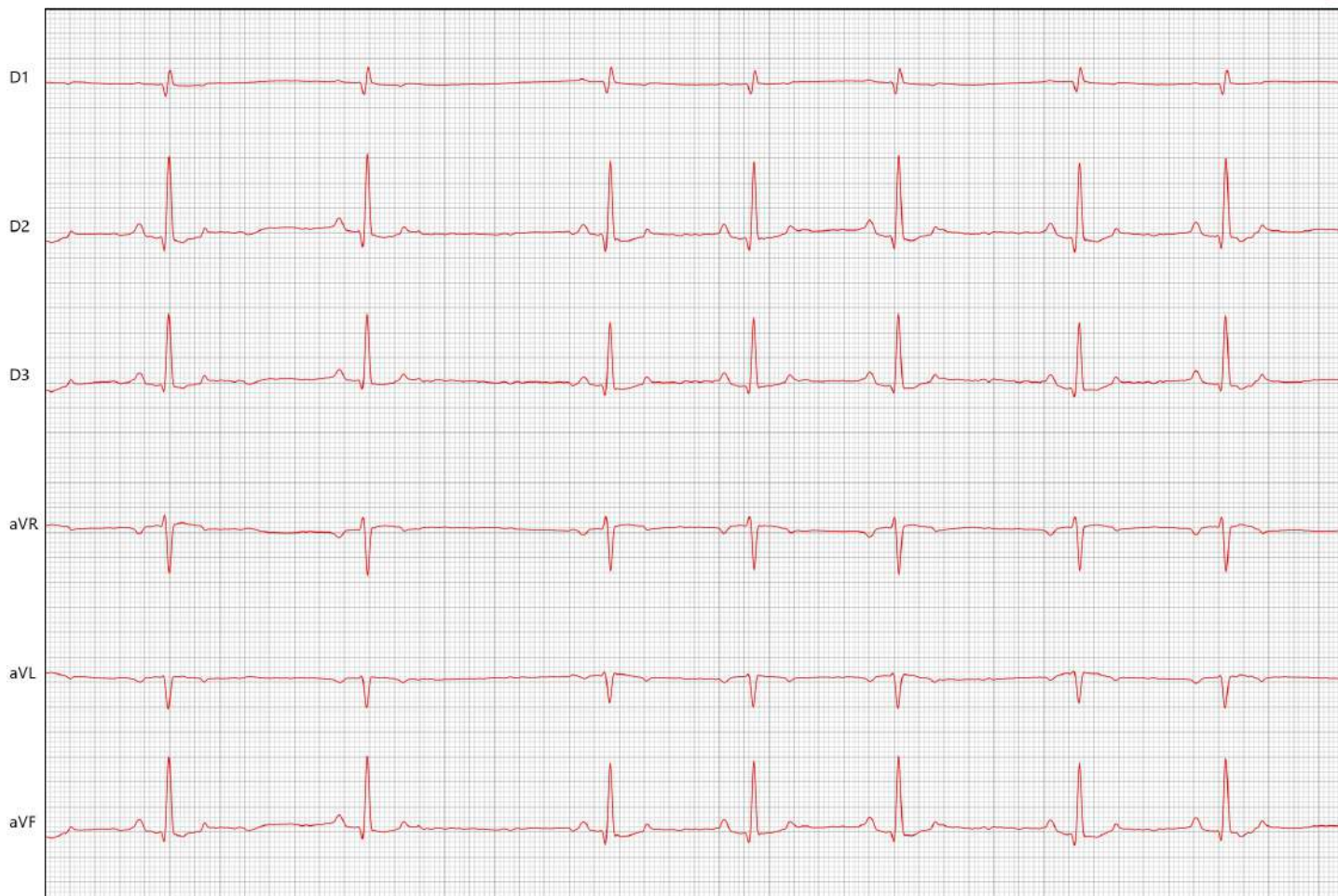
Referência:

Santilli, R; et al. *Electrocardiography of the dog and cat. Second Edition. Italy: Edra, 2018.*

Nº OS: **001-0256170** PACIENTE: **AIRON**
Espécie: **CANINA**
Sexo: **M** Data Nasc: **22/11/2017** Idade: **5 anos 1mes 30 dias**
Responsável: **EDUARDO DA CONCEIÇÃO**
Requisitante: **NATHALIA M. HITOS ZAMBONINI CRMV: 54474**
Clínica: **ANCLIVEPA SUL**

DATA: **20/01/2023**
Raça: **GOLDEN RETRIEVER**
Microchip:
Fone: **- 11 998317014**
Pedigree:
Página: **6/9**

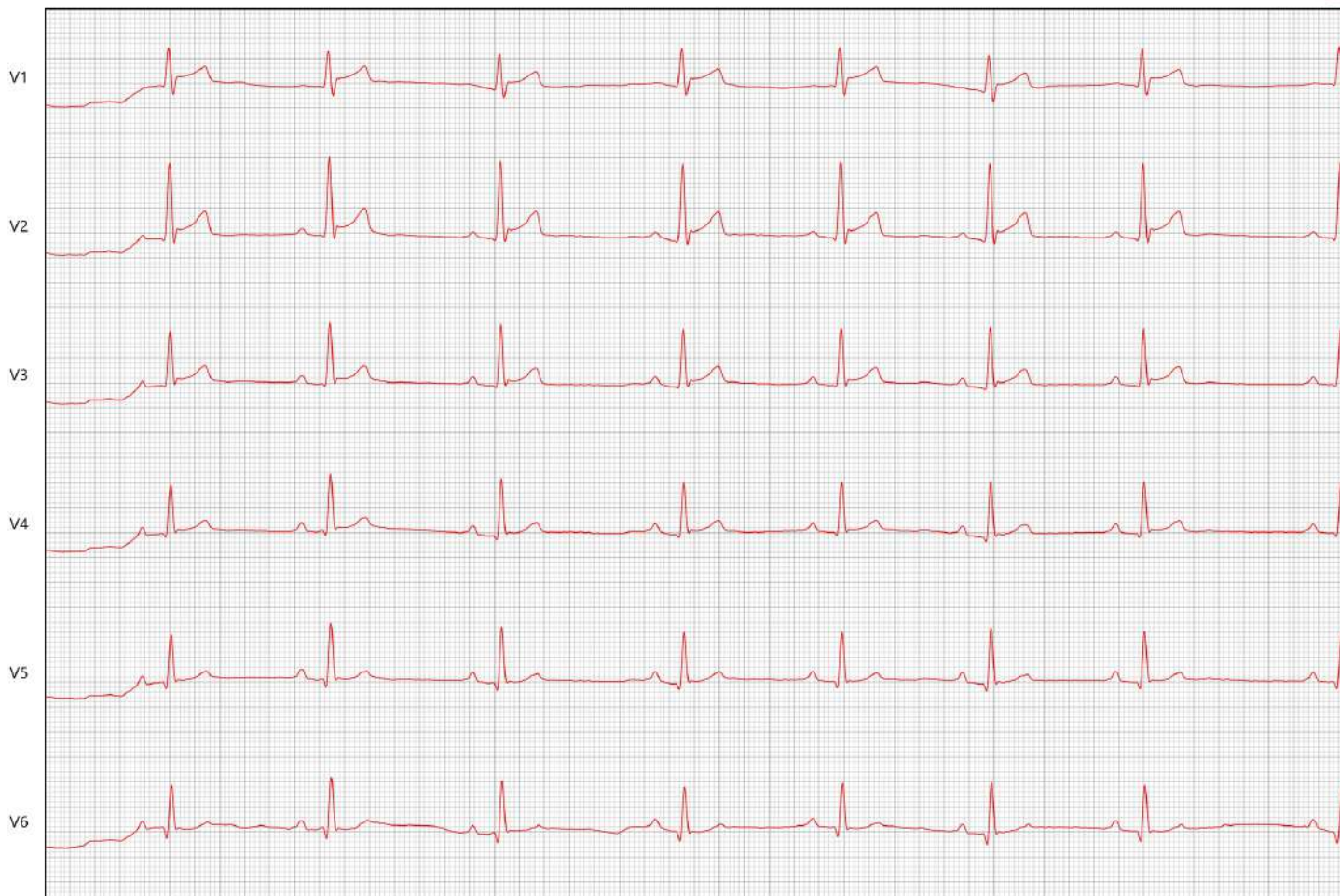
Exame: AIRON, M, Cão, Golden Retriever - 20/01/2023 14:13:24 - 50 mm/s 10 mm/mV (N)



Nº OS: **001-0256170** PACIENTE: **AIRON**
Espécie: **CANINA**
Sexo: **M** Data Nasc: **22/11/2017** Idade: **5 anos 1mes 30 dias**
Responsável: **EDUARDO DA CONCEIÇÃO**
Requisitante: **NATHALIA M. HITOS ZAMBONINI** CRMV: **54474**
Clínica: **ANCLIVEPA SUL**

DATA: **20/01/2023**
Raça: **GOLDEN RETRIEVER**
Microchip:
Fone: **- 11 998317014**
Pedigree:
Página: **7/9**

Exame: AIRON, M, Cão, Golden Retriever - 20/01/2023 14:13:24 - 50 mm/s 10 mm/mV (N)



Nº OS: 001-0256170 PACIENTE: AIRON

Espécie: CANINA

Sexo: M Data Nasc: 22/11/2017 Idade: 5 anos 1mes 30 dias

Responsável: EDUARDO DA CONCEIÇÃO

Requisitante: NATHALIA M. HITOS ZAMBONINI CRMV: 54474

Clínica: ANCLIVEPA SUL

DATA: 20/01/2023

Raça: GOLDEN RETRIEVER

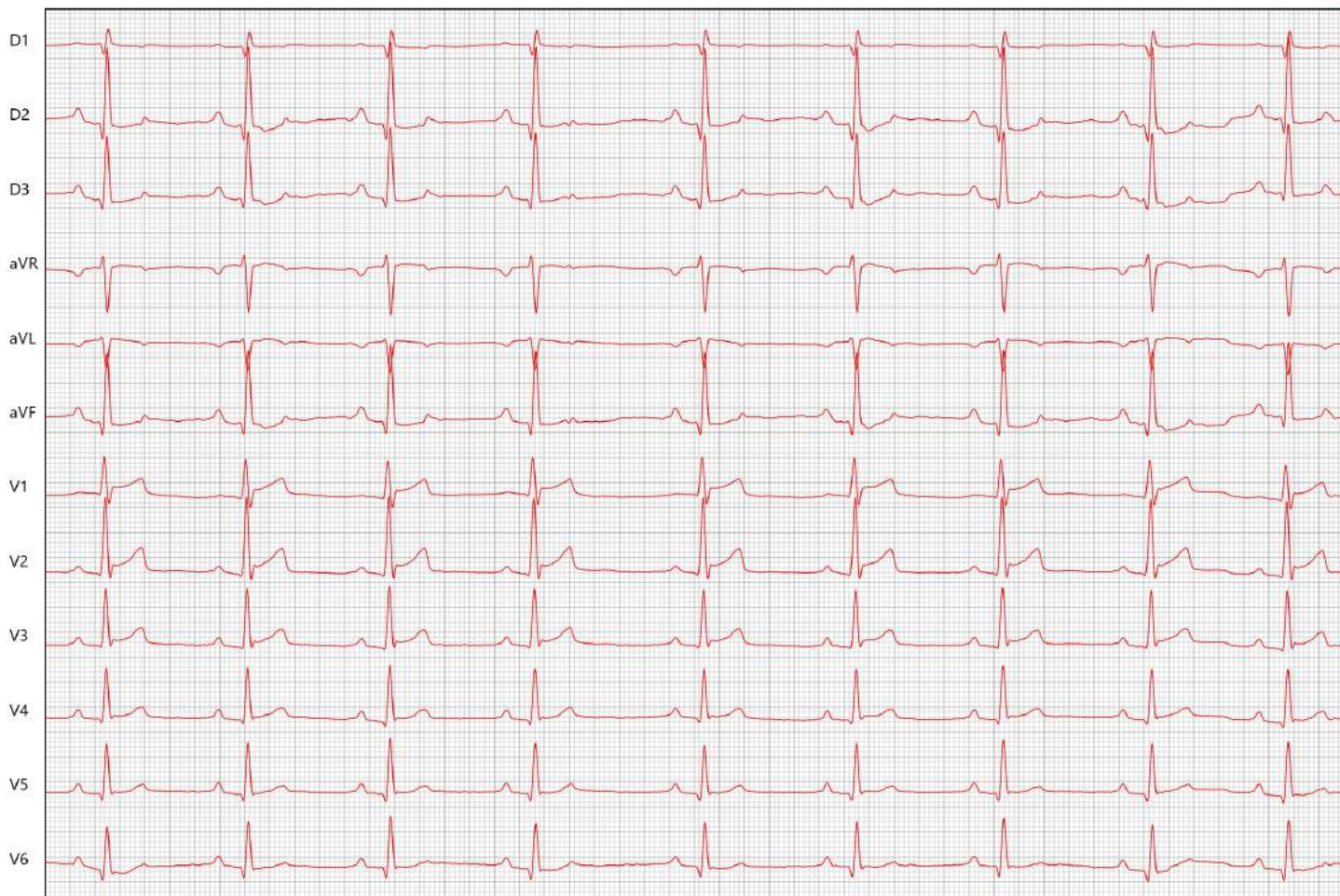Microchip:

Fone: - 11 998317014

Pedigree:

Página: 8/9

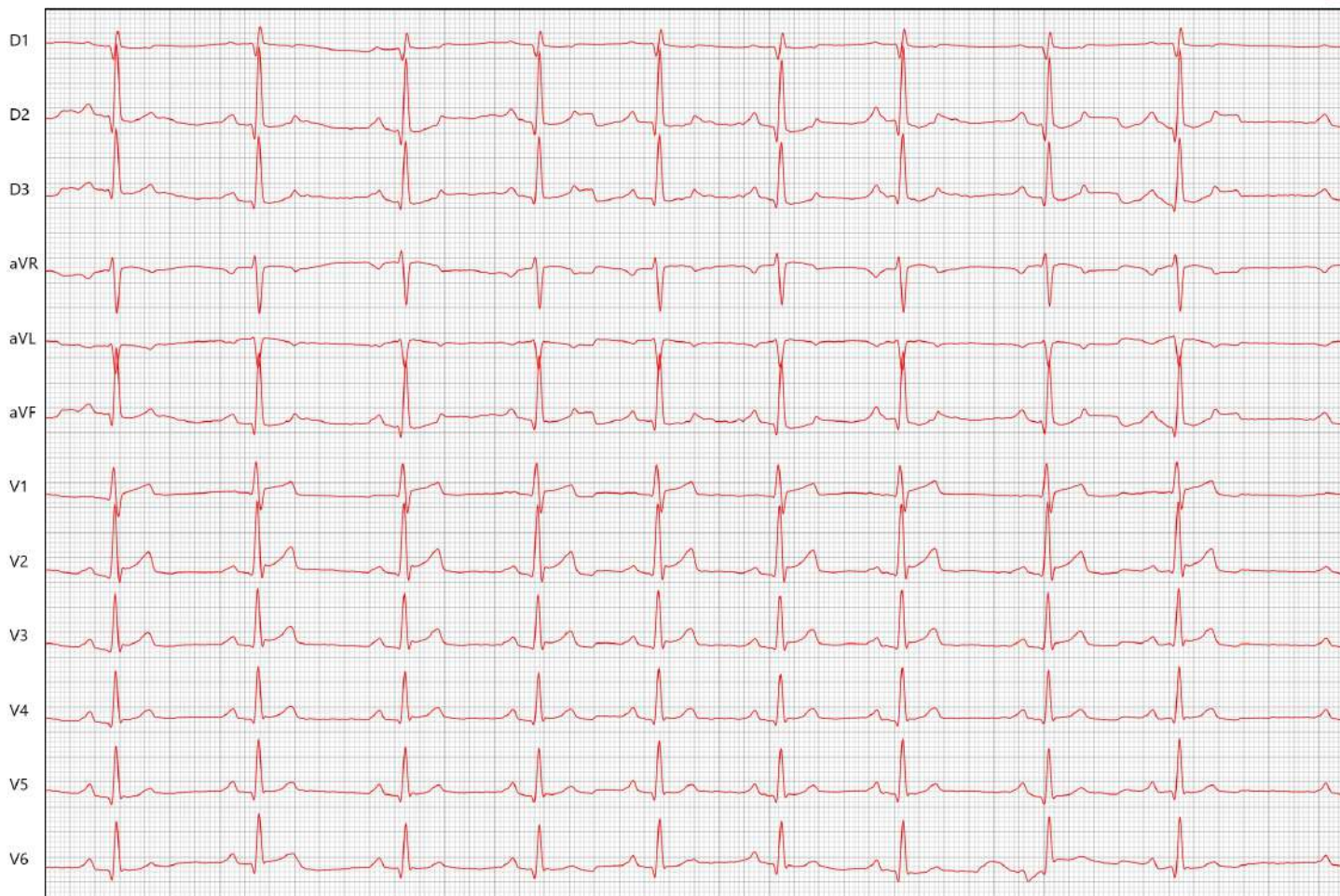Exame: AIRON, M, Cão, Golden Retriever - 20/01/2023 14:13:24 - 50 mm/s 10 mm/mV (N)



Nº OS: 001-0256170 PACIENTE: AIRON
Espécie: CANINA
Sexo: M Data Nasc: 22/11/2017 Idade: 5 anos 1mes 30 dias
Responsável: EDUARDO DA CONCEIÇÃO
Requisitante: NATHALIA M. HITOS ZAMBONINI CRMV: 54474
Clínica: ANCLIVEPA SUL

DATA: 20/01/2023
Raça: GOLDEN RETRIEVER
Microchip:
Fone: - 11 998317014
Pedigree:
Página: 9/9

Exame: AIRON, M, Cão, Golden Retriever - 20/01/2023 14:13:24 - 50 mm/s 10 mm/mV (N)



Assinado eletronicamente por: TATHIANA MARQUES FELICIO - CRMV-SP:23478 Liberado em: 20/01/2023 17:45:44

Tathiana Marques Felício
CRMV – SP 23478