



HOSPITAL VETERINÁRIO DA ANCLIVEPA-SP

DATA: 06/04/2023

PACIENTE: FAISCA / EDMARA (529456)

RELATÓRIO ULTRASONOGRÁFICO

Bexiga: em topografia habitual, com moderada distensão, conteúdo anecoico sem debris sem sedimentos, paredes normoespessas regulares. Uretra caudal preservada.

Rins e Ureteres: dimensões preservadas RE 2,86cm / RD 3,17cm. Contornos definidos com parênquima grosseiro tendendo a hiperecoico, distinção e proporção cortico medular preservada. Sistema pielocalicial preservado. Ureter não caracterizado.

Baço: caracterizado com parênquima homogêneo normoecóico, dimensões preservadas (0,49m), vasos preservados.

Fígado: lobos hepáticos com leve volume do volume, parênquima homogêneo normoecóico, margens arredondadas regulares. Diafragma mantido. Grandes vasos preservados. **Vesícula biliar:** em topografia habitual, com leve distensão pequeno acúmulo de conteúdo ecogênico acumulado em parede dorsal, paredes normoespessas. Ductos intra-hepáticos não caracterizados. Ducto biliar comum não caracterizado.

Estômago: em topografia habitual contraído sem conteúdo. Paredes com mucosas evidentes e hiperecóicas com estratificação mantida, motilidade mantida. **Pâncreas:** não caracterizado. **Alças Intestinais:** segmentos intestinais passíveis de avaliação sem conteúdo luminal com mucosas e serosas hiperecóicas com motilidade levemente diminuída.

Adrenais: não caracterizadas.

Observações:

Ausência de líquido livre.

Linfonodos mesentéricos caracterizados.

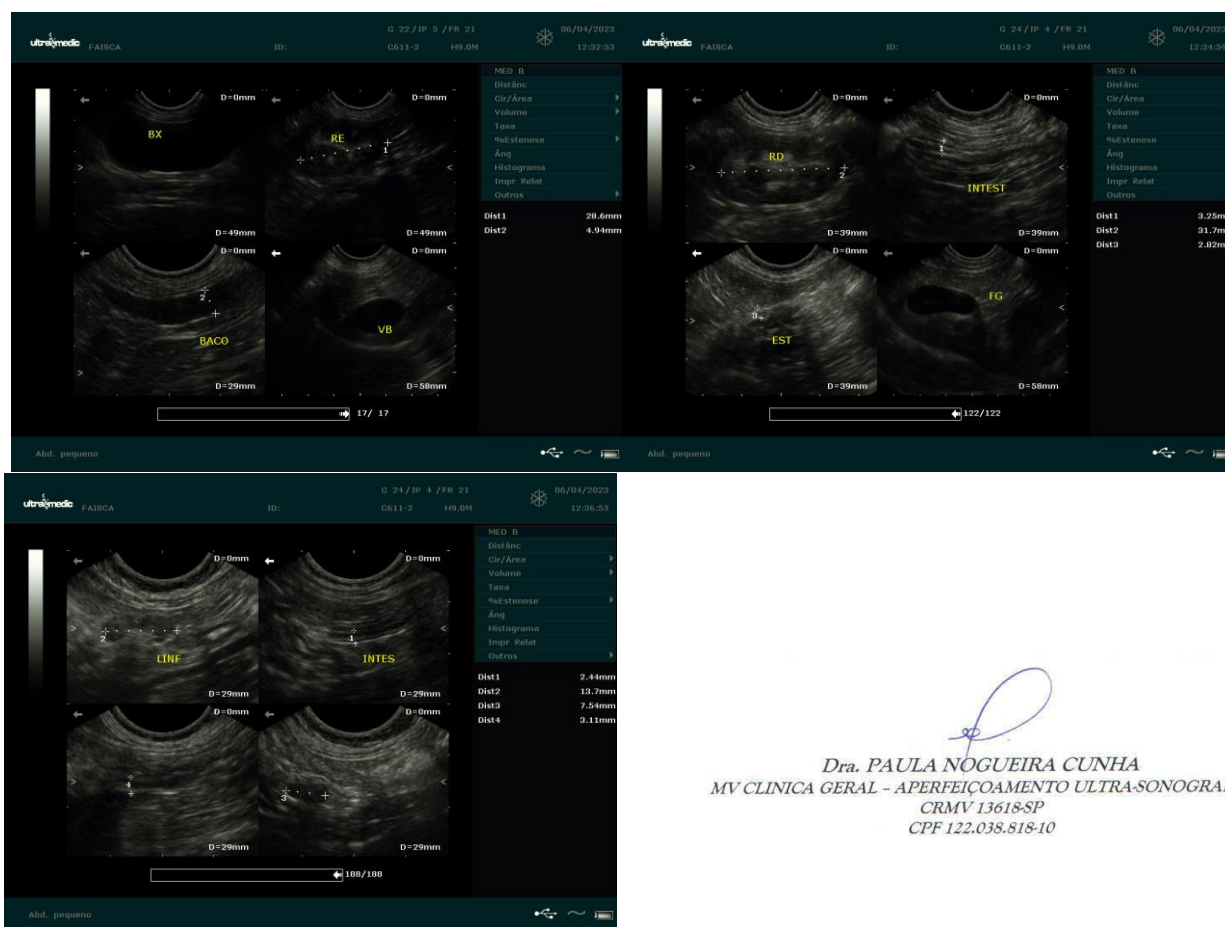
IMPRESSÃO DIAGNÓSTICA:

Rins com alteração morfológica sugestiva de processo inflamatório a esclarecer

Gastrite leve

Enterite em vários segmentos intestinais

Linfonodos mesentéricos reativos.



Dra. PAULA NOGUEIRA CUNHA
MV CLINICA GERAL - APERFEIÇOAMENTO ULTRA-SONOGRAFIA
CRMV 13618-SP
CPF 122.038.818-10